10 17 20 Y 7 18

12 X

16 6

19 15

2 11

1 9 14 22

3

21 8 5

4 13

Benediktinergymnasium Ettal



Facharbeit

Leistungskurs Biologie Abitujahrgang 2010/2011

Thema: Nephronophthise

Verfasser: Katharina Niklas

Kursleiter: Konrad Seibold

Abgabetermin: 22. Dezember 2010

Note (Punktzahl): .....

Unterschrift des Kursleiters: .....

Gliederung

Seite

I Das Leben mit einer Erbkrankheit 4

II Nephronophthise 5

1. Begriffserklärung/Aufteilung 5
2. Juvenile Nephronophthise 6
   - 2.1 Klinik 6
   - 2.2 Pathologie und Histologie 8
   - 2.3 Genetik 10
   - 2.4 Extrarenale Assoziationen 12
     - 2.4.1 Cogan-II-Syndrom 12
     - 2.4.2 Senior-Løken-Syndrom 13
   - 2.5 Therapie 13
3. Die anderen Krankheiten des NPH-MCKD-Komplexes 14

III Juvenile Nephronophthise am Beispiel 18

1. Lebensgeschichte 18
2. Neue Niere 26

IV Schluss 29

1. Nachberichte 29
2. Zukunft 30
3. Danksagungen 31

Anlagen 32

Literaturverzeichnis 67

Erklärung 70

I Das Leben mit einer Erbkrankheit

Nephronophthise – Dieser Begriff begleitet mich schon lang und wird mich mein ganzes Leben lang begleiten. Trotzdem weiß ich kaum etwas über diesen Begriff. Für mich war und ist es auch völlig normal, dass mein Bruder Tabletten nehmen muss. Er konnte auch erst sehr spät reden. Er nannte mich nur „Dada“, eines der ersten Wörter an das ich mich erinnern kann, das er erlernte. Und trotz der Tatsache, dass man sich an derartiges gewöhnt, ist es nicht schön mit einer Krankheit zu leben. Obwohl ich nicht selbst erkrankt bin, trifft es mich fast genauso wie meinen Bruder. Man leidet mit, die ganze Familie hat Angst, wenn es mal wieder ins Krankenhaus geht oder irgendetwas passiert, das bisher noch nicht aufgetreten ist.

Deswegen fand ich es sehr spannend, mich im Rahmen meiner Facharbeit mit diesem Thema zu beschäftigen. Ich konnte dadurch auch die andere Seite dieser Krankheit kennen lernen, nicht nur die, die ich mit meinem Bruder miterlebe, sondern auch die genetische; wie diese Krankheit zustande kommt, und was weitere Folgen sind. Es ist interessant die Lebensgeschichte meines Bruders neu aufzurollen, da ich frühe Anzeichen, die auch den damaligen Ärzten verborgen blieben, entdecken und in Zusammenhang bringen kann. Das, was ich damals einfach akzeptiert habe, was für mich einfach normal war, bekommt einen ganz neuen Hintergrund.

Allerdings ist es auch sehr schwer, eine derart persönliche Facharbeit zu verfassen. Auch die negativen Seiten werden aufgedeckt, die eine derartige Krankheit mit sich bringt. Wäre die Nephronophthise bei meinem Bruder nicht konstatiert worden und hätte er keine Spenderniere bekommen, wäre er heute vielleicht nicht mehr am Leben. Erschreckende Tatsachen, die einem vielleicht nie ganz bewusst waren und die verdrängt wurden.

Die Krankheit wird autosomal-rezessiv vererbt, es hätte also genauso gut mich treffen können. Als die Krankheit bei meinem Bruder festgestellt wurde, musste auch ich mich einer Ultraschalluntersuchung unterziehen, um auszuschließen, dass ich an derselben Krankheit leide. Ich sehe mich heute noch im Wartezimmer neben meinem Vater sitzen und warten, in der Hoffnung, die Krankheit nicht zu haben. Ich hatte Angst, das ganze Leiden, das mein Bruder über sich ergehen lassen musste, ebenfalls am eigenen Leib

miterleben zu müssen. Die Untersuchung fiel negativ aus – mir fiel ein ganzes Gebirge vom Herzen.

Doch das, was ich miterlebt habe, hat mich auch sehr geprägt.
Ich habe mir einen Organspendeausweis zugelegt. Hätte ich zu dieser Krankheit keine persönliche Bindung gehabt, hätte ich mich nicht näher mit Organspende befasst. Doch die Tatsache, dass eine Organspende meinem Bruder das Leben gerettet hat, lässt mich ganz anders auf die lebensrettende Spende blicken. Für mich ist es selbstverständlich, dass ich nach meinem Tod alle meine Organe zur Verfügung stelle, da ich selbst erfahren habe, wie wichtig das für einen anderen Menschen sein kann.

Im Folgenden wird die Krankheit an sich erläutert. Im zweiten Teil werden der Krankheitsverlauf und die Lebensgeschichte meines Bruders beschrieben.

II Nephronophthise

Beim sogenannten Nephronophthise-MCKD-Komplex handelt es sich um zystische Nierenerkrankungen, die „medullary cystic kidney disease“ (MCKD) und die Nephronophthise (NPH).[1] Unterscheiden lassen sich die beiden Erkrankungen durch deren Vererbungsmodus: MCKD wird autosomal-dominant vererbt, während NPH autosomal-rezessiv vererbt wird.

1.Begriffserklärung/Aufteilung

Smith und Graham entdeckten im Jahre 1945 als erste Wissenschaftler die juvenile Nephronophthise. Die Krankheit erhielt ihren Namen von Fanconi im Jahre 1951. 1997 identifizierte Friedhelm Hildebrandt (et al.) das Gen der Nephronophthise. Bei 10 – 25% aller Kinder mit genetisch bedingtem, chronischem Nierenversagen ist dieses durch Nephronophthise verursacht. Zu Beginn der Erkrankung weisen die Nieren eine normale Größe auf. Im Endstadium der Krankheit jedoch lassen sich geschrumpfte Nie-

[1] Quelle: Nephronophthise – Neuste Erkenntnisse in der molekularen Diagnostik

ren mit dünnen und atrophischen[2] Rinden nachweisen. Daher stammt der Begriff „Nephronophthise“, was so viel wie „Nierenschwund“ bedeutet.[3]

Die Nephronophthise ist eine seltene Erbkrankheit, daher ist auch die Prävalenz[4] sehr gering. Laut Schätzungen aus den USA kommen dort 9 Erkrankte auf 8,3 Millionen Lebendgeburten. Insgesamt wird die Prävalenz auf etwa 1 : 100.000 geschätzt.[5] Deshalb gestaltet es sich sehr schwer eine genaue Aufteilung der einzelnen Formen zu definieren, da stets Neue entdeckt werden. Bis zum jetzigen Zeitpunkt sind 7 Formen bekannt, dargestellt in der folgenden Tabelle.

Erbgang	Erkrankung	Genlocus	Gen	Protein	Terminales Nierenversagen
Autosomal-rezessiv	Juvenile Nephronophthise	2q13	NPHP1	Nephrocystin-1	13 Jahre
Autosomal-rezessiv	Infantile Nephronophthise	9q22-q31	NPHP2	Inversin	<1 Jahr
Autosomal-rezessiv	Adoleszente Nephronophthise	3q22.1	NPHP3	Nephrocystin-3	19 Jahre
Autosomal-rezessiv	Nephronophthise Typ 4	1p36.22	NPHP4	Nephroretinin	21 Jahre
Autosomal-rezessiv	Nephronophthise Typ 5	3q21.1	IQCB1, NPHP5	Nephrocystin-5	13 Jahre
Autosomal-rezessiv	Nephronophthise Typ 6	12q21.33	CEP290, NPHP6	Nephrocystin-6	
Autosomal-rezessiv	Nephronophthise Typ 7	16p13.3	GLIS2	Zinkfinger-Protein GLIS2	

Tabelle 1[6]

2. Juvenile Nephronophthise

2.1 Klinik

Im Alter von ungefähr vier Jahren treten die ersten Symptome auf, nämlich Polyurie, Polydipsie, verminderte Harnkonzentrierungsfähigkeit und sekundäre Enuresis. Als Polyurie bezeichnet man eine Überschreitung der altersüblichen physiologischen Urin-

[2] atrophisch bedeutet "verkümmert", "schwindend"
[3] Bernstein und Gardner, 1979
[4] Häufigkeit von Krankheitsfällen in einem bestimmten Zeitraum
[5] Quelle: http://de.wikipedia.org/wiki/Nephronophthise
[6] Quelle: http://lexikon.freenet.de/NPH-MCKD-Komplex

menge auf mehr als 1500 ml/m² Körperoberfläche täglich[7]. Polyurie setzt etwa im Alter von vier – sechs Jahren ein. Anamnestisch[8] ist diese durch gezieltes Fragen nach regelmäßigem nächtlichem Trinken erfassbar. Als Polydipsie bezeichnet man ein pathologisch gesteigertes Durstgefühl, dass mit übermäßiger Flüssigkeitsaufnahme durch Trinken einhergeht.[9] Als Enuresis[10] wird das Einnässen bezeichnet, also das ungewollte Urinieren.[11] Rüdiger Waldherr (et al.) stellte 1984 einen 12 – 14 Stunden langen Durstversuch an, bei dem er feststellte, dass bei Patienten mit Nephronophthise Typ 1 (kurz: NPHP1) die Unfähigkeit, den Urin auf über 800 mosm/kgH_2O zu konzentrieren, charakteristisch ist. Nachweisbar ist dies auch durch eine Nierenfunktions-Szintigraphie.[12] Die Indikation zur Durchführung eines Harnkonzentrierungsversuchs muss jedoch sehr streng gestellt werden, da es hierbei zu einer schweren Exsikkose kommen kann. Exsikkose ist die Austrocknung durch Abnahme des Körperwassers.[13]

Im Alter von circa 13 Jahren führt die juvenile Nephronophthise zu chronischem Nierenversagen. Da die Kinder mit normalen und gesunden Nieren geboren werden, fällt NPHP1 unter die Kategorie der progressiven Krankheiten. Diese progrediente[14] Einschränkung der Nierenfunktion führt zu einer schweren Anämie, einer renale Osteodystrophie und Wachstumsretadierungen. Bei einer Anämie ist die Sauerstoff-Transportkapazität des Blutes vermindert. Infolgedessen kann es in ausgeprägten Fällen zu einer Minderversorgung mit Sauerstoff (Hypoxie) kommen.[15] Bei der renalen Osteodystrophie handelt es sich um eine komplexe Knochenerkrankung, die aufgrund der oft langjährig durchgeführten Hämodialyse[16] häufig gesehen wird. Klinisch bestehen Knochen- und Gelenkschmerzen, Schwellungen und Deformationen, häufig zusammen mit einer zum Körper hin verlaufend betonten Muskelschwäche verbunden mit einem Muskelschwund und erhöhter Knochenbrüchigkeit.[17] Auch kann aufgrund des tubulären[18] Konzentrierungsdefekts vermehrter Salzhunger vorliegen. Der Salzverlust kann zu Epi-

---

[7] Quelle: http://flexikon.doccheck.com/Polyurie
[8] Anamnestisch bedeutet „die gesundheitliche Vorgeschichte betreffend“
[9] Quelle: http://flexikon.doccheck.com/Polydipsie
[10] von griechisch en „in“, „hinein“ und ourein „nässen“
[11] Quelle: http://de.wikipedia.org/wiki/Enuresis
[12] Bei einer Nierenszintigraphie können mittels schwach radioaktiver Substanzen die Nieren und deren Funktion dargestellt werden
[13] Quelle: http://de.wikipedia.org/wiki/Exsikkose
[14] fortschreitend
[15] Quelle: http://de.wikipedia.org/wiki/An%C3%A4mie
[16] Hämodialyse ist die Blutwäsche, die außerhalb des Körpers im Dialysegerät stattfindet
[17] Quelle: http://de.wikipedia.org/wiki/Renale_Osteodystrophie
[18] lat. tubularis, schlauchröhrenförmig

soden mit schwerer Dehydratation und Elektrolytverschiebungen und zum Fehlen von Ödemen und Hypertonie (im Stadium der kompensierten Niereninsuffizienz) führen. Diese unspezifischen Anfangssymptome und auch das Fehlen von Ödemen und Hypertonie erschweren eine frühzeitige Erkennung der Nephronophthise.

Oft wird die Krankheit erst im Stadium des terminalen Nierenversagens erkannt. Da der histologische Befund zwar charakteristisch, jedoch nicht beweisend ist, müssen sowohl klinische, genetische, sonographische als auch histologische Befunde verglichen werden. Die Verdachtsdiagnose wird durch Anamnese, Nierenultraschall, dem Zeitverlauf des Nierenversagens und gegebenenfalls durch das Vorliegen einer Familiarität gestellt. Da bei 80 % aller Patienten mit NPHP1 homozygote Deletionen im NPHP1-Gen vorliegen, kann die Diagnose von NPHP1 mittlerweile durch den molekulargenetischen Nachweis der Deletion bzw. von Punktmutationen im NPHP1-Gen sichergestellt werden.

Jedoch kann bei fehlendem Nachweis solcher Veränderungen die Diagnose einer NPHP nicht ausgeschlossen werden, da die Sensitivität der Mutationsanalyse nicht 100 % beträgt und auch Nephronophthise Typ 2 (NPHP2) oder Nephronophthise Typ 3 (NPHP3) vorliegen könnte. Zurzeit ist eine direkte Heterozygotentestung durch Nachweis der Deletionsbruchpunkte nur durch Fluoreszenz-in-situ-Hybridisierung (FISH) möglich. Die Fluoreszenz-in-situ-Hybridisierung ist eine molekularbiologische Methode, um DNA in Zellkernen oder Metaphase-Chromosomen mittels farbgebenden Enzymen nachzuweisen.[19] Fehlt der Mutationsnachweis (bei Verdacht auf NPH sollte die molekulargenetische Untersuchung wegen ihrer geringeren Invasivität einer Nierenbiopsie vorgezogen werden), kann eine Nierenbiopsie die Diagnose einer NPHP/ADMCKD[20] erhärten.

2.2 Pathologie und Histologie

Zum Zeitpunkt der Geburt sind noch keinerlei Veränderungen an den Nieren zu erkennen. Erst im Spätstadium sind Zysten im Durchmesser von 1 – 15 mm an der Rinde-Mark-Grenze zu erkennen. Diese Zysten sind circa ab dem 9. Lebensjahr ultrasonographisch erfassbar, jedoch ausschließlich bei der juvenilen Nephronophthise.[21]

---

[19] Quelle: http://de.wikipedia.org/wiki/In-situ-Hybridisierung#Fluoreszenz-in-situ-Hybridisierung

[20] ADMCKD steht für autosomal – dominante ”Medullary Cystic Kidney Disease

[21] Quelle: Nephronophthise und verwandte Krankheiten, F. Hildebrandt, E. Otto, H. Omran

Abbildung 1

In Abbildung 1 einer makroskopischen Pathologie sind diese Zysten zu erkennen. Die etwas dunkleren Punkte sind nur im äußeren Bereich der Niere, dem sogenannten kortikomedullären Bereich (auch Rinde-Mark-Grenze genannt) zu erkennen, während der Nierenbeckenbereich nahezu zystenfrei ist.[22] Auf dem Bild deutlich erkennbar ist die bernsteinfarbene Füllung der Zysten. Abbildung 2 zeigt das Bild einer gesunden Niere ohne Zysten zum Vergleich.[23]

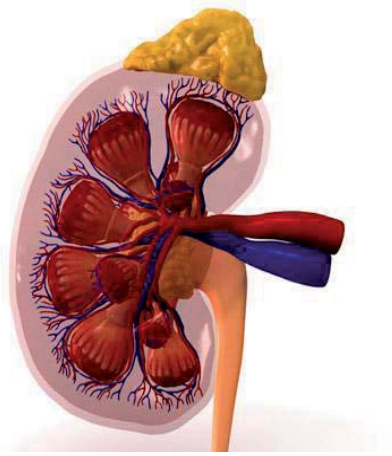

Abbildung 2

Im weiteren Verlauf der Krankheit kommt es zur Ausbildung atrophischer und gewundener Tubuli im Bereich des kortikomedullären Übergangs.
Die Niere besteht aus ca. 1 Million kleiner Untereinheiten, den sogenannten Nephronen. Ein Nephron wiederum besteht aus einem Nierenkörperchen (Malpighi-Körperchen) und dem daran angeschlossenen Nierenkanälchen (Tubulus). In einem Nephron wird im Bereich des Nierenkörperchens kontinuierlich Primärharn aus dem Blut filtriert. Anschließend werden im Tubulussystem bestimmte Stoffe resorbiert, wodurch der eigentliche Harn (als Sekundär- bzw. Endharn) entsteht. Dieser gelangt dann über einige Verbindungsstücke und Sammelrohre in die ableitenden Harnwege.[24]

Abbildung 3

Der hier vorliegende Nierenultraschall (siehe Abbildung 3) zeigt eine Echogenität, den Verlust von kortikomedulläre Differenzierung, und die krankheitstypische große Anzahl an Zysten, zu erkennen als kleine schwarze Punkte. Im Gegensatz zu anderen polyzystischen Nierenerkrankung (PKD) sind bei NPHP die

[22] Quelle: http://jasn.asnjournals.org/content/18/6/1855.full
[23] Quelle: http://www.doschdesign.com/produkte/3d/Medical_Details_Kidney.html
[24] Quelle: http://de.wikipedia.org/wiki/Nephron

Zysten an der kortikomedulläre Grenze konzentriert und die Nieren sind nicht vergrößert.

In Abbildung 4 ist eine Nierenhistologie einer an NPHP erkrankten Person zu sehen. Die Histologie zeigt das charakteristische Zusammenspiel von Nierentubuli und Zysten, der Störung der Tubularmembran, und tubulointerstitielle Zellinfiltrate mit interstitiellen Fibrose[25] und periglomerulärer Fibrose.[26]

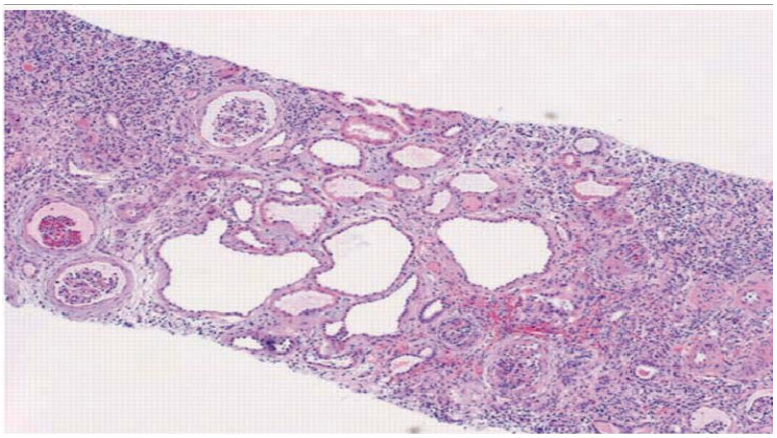

Abbildung 4

2.3 Genetik

Schon früh war bekannt, dass die Krankheit einen genetischen Hintergrund besitzt. Auffällig oft zeigten die Eltern betroffener Kinder Konsanguinität.[27] Gretz (et al.) stellte 1989 fest, dass bei 29 NPH-Patienten die Verschlechterung der Nierenfunktion homogen verlief, was einen weiteren Hinweis auf eine erbliche Ursache der Krankheit lieferte. Außerdem wurde beschrieben, dass sich das Nierenversagen bei eineiigen Zwillingen übereinstimmend entwickelte.[28]

Der Genort wurde mit Hilfe von Kopplungsanalysen auf das Chromosom 2 lokalisiert. Im weiteren Verlauf wurde durch Haplotypenanalyse[29] die Erkrankung auf immer kleinere Intervalle eingegrenzt, zuerst auf 15 cM (=Centimorgan[30]), dann auf 5 – 7 cM. Um den Genlocus auf 5 – 7 cM zu begrenzen, wurde das Intervall von 2 Markern in der Region 2q13 (siehe Abbildung 5) begrenzt. Da 4 von 23 untersuchten

[25] Krankhafte Vermehrung des Bindegewebes, dabei wird das Gewebe des betroffenen Organes verhärtet und es entstehen narbige Veränderungen
[26] Quelle: http://www.gfmer.ch/genetic_diseases_v2/gendis_detail_list.php?cat3=1863
[27] Blutsverwandtschaft
[28] Mongeau et al., 1967
[29] Molekulargenetischer Test um mit Hilfe von Markern eng zusammenhängende DANN - Segmente zu identifizieren
[30] Rekombinationsfrequenz, als der genetische Abstand zweier Loci auf einem Chromosom

Familien keine Kopplung mit den Markern aufwiesen, wurde gezeigt dass bei NPH Genlocusheterogenie besteht.[31] Als Heterogenie wird in der Genetik das Phänomen bezeichnet, dass das gleiche Merkmal (Phänotyp) von unterschiedlichen Genen hervorgerufen werden kann.[32] Eine Lokalisation auf Chromosom 2q12 – 2q13 gelang Friedhelm Hildebrandt (et al.) durch zytogenetische Untersuchungen. Abbildung 5 zeigt ein Ideogramm und damit den Genlocus der Nephronophthise, wobei 2q13 durch den roten Strich markiert ist.[33] (Siehe Anhang[34]) Das Genprodukt von NPHP1 ist das sogenannte Nephrocystin. Bei Nephrocystin handelt es sich um ein Protein, das in den Verbindungen zwischen den Aktin-Filamenten zweier Zellen,[35] meist bei Deck- oder Drüsengewebe,[36] zu finden ist und dort wahrscheinlich für die Kontrolle der Zellpolarität[37] mitverantwortlich ist.[38] Dieses hat wahrscheinlich auch eine Funktion in der Signaltransduktion von Zell-Zell- und Zell-Matrix-Kontakten. Mutationen bei Nephrocystin führen zu juveniler Nephronophthise.[39]

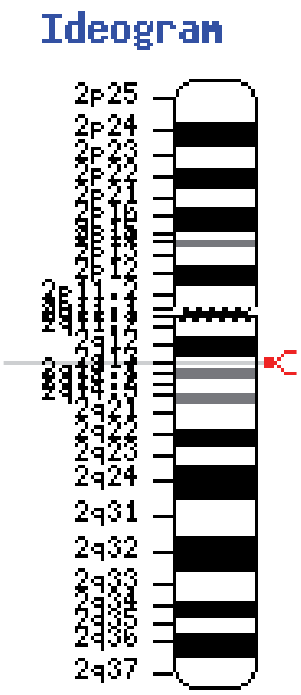

Abbildung 5

Es gibt verschiedene sogenannte Isoforme von Nephrocystin. Bei diesen handelt es sich um eine Version von Nephrocystin mit leichten bis größeren Unterschieden.[40] Die Isoforme sorgen für die verschiedenen Varianten der Nephronophthise. Jedoch gibt es auch ganz andere Vermutungen. Da es einige Patienten gibt, die keine Kopplung mit einem der drei oben genannten Genloci aufweist, wird vermutet dass es noch mindestens einen weiteren Genlocus für diese Erkrankung gibt. Ist bis zum 25. Lebensjahr kein Nierenversagen aufgetreten, muss der Verdacht einer autosomal-rezessiven Krankheit in Frage gestellt werden (in einem Fall wurde die Krankheit erst im Alter von 67 Jahren diagnostiziert).[41]

---

[31] Medhioub et al., 1994
[32] Quelle: http://de.wikipedia.org/wiki/Heterogenie
[33] Quelle: http://www.ncbi.nlm.nih.gov/mapview/maps.cgi?taxid=9606&chr=2&query=uid%28-1811870203%2C-2146579555%29&QSTR=4867[gene_id]&maps=gene_set&cmd=focus
[34] Anlage 1
[35] Ädharenz-Verbindung
[36] Epithel, eine der vier Grundgewebearten (Muskel-, Nerven-, Binde- und Epithelgewebe)
[37] Spezifische Ausrichtung der Zellstruktur
[38] Quelle: http://de.wikipedia.org/wiki/Nephrocystin-1
[39] Quelle: http://www.nature.com/ng/journal/v37/n5/abs/ng1552.html
[40] Quelle: http://de.wikipedia.org/wiki/Isoform
[41] Quelle: http://www.freidok.uni-freiburg.de/volltexte/1531/

2.4 Extrarenale Assoziationen

Mit extrarenalen Assoziationen werden die Krankheiten bezeichnet, die eine Erkrankung an Nephronophthise mit sich bringen können. Jedoch sind diese nicht bei jedem Patienten zu finden. Besonders bei der juvenilen Nephronophthise sind oft die visuellen Organe betroffen. Meist handelt es sich dabei um die okulomotorische Apraxie Typ Cogan und das Senior-Løken-Syndrom (SLS). Die Assoziation einer NPH mit Leberfibrose, Zapfenepiphysen,[42] zerebellärer Ataxie[43] und mentaler Retardierung wurden ebenfalls beschrieben, sind jedoch sehr selten.[44]

2.4.1 Cogan-II-Syndrom

Das Cogan-II-Syndrom ist auch als okulomotorische Apraxie Typ Cogan bekannt. Dabei handelt es sich um eine sehr seltene Form einer partiellen angeborenen Apraxie. Die Krankheit wurde erstmals im Jahre 1952/1953 durch David Glendening Cogan, einem Ophthalmologen aus Boston/Massachusetts, beschrieben. Die okulomotorische Apraxie ist die Unfähigkeit, seitliche Blick- und Führungsbewegungen auf horizontaler Ebene willkürlich auszuführen (andere Apraxien weisen auch noch Störungen in vertikaler Ebene auf). Dreht der Patient den Kopf nach links oder rechts, so werden die Augen reflektorisch in die entgegengesetzt Richtung gebracht. Versucht der Kranke einen Gegenstand zu fixieren, dann dreht er den Kopf überschießend so weit seitwärts, dass die entgegengesetzt abgelenkten Augen den Gegenstand fixieren können. Befindet sich also zum Beispiel der Gegenstand rechts, dann wird der Kopf so weit nach rechts gedreht, bis die nach links gewendeten Augen den Gegenstand erfassen können. Wenn dies passiert ist, kann der Kopf wieder zurückgedreht werden, ohne dass die Fixierung verloren geht. Diese Rückbewegungen des Kopfes werden ruckartig innerhalb einer Sekunde ausgeführt. Alle willkürlichen Kopfbewegungen verlaufen ungestört. Erkennbar wird dieses Syndrom in der frühen Kindheit, mit circa 3 bis 5 Jahren. Beim Cogan-II-Syndrom handelt es sich ebenfalls um eine autosomal-rezessive Erkrankung.[45]

---

[42] Zentrale Vorragung der Wachstumsknorpelfuge in die Metaphyse (Bereich zwischen Knochenschaft und Knochenende)
[43] Störung der Bewegungskoordination
[44] Quelle: Klinische Nephrologie, K.-M. Koch
[45] http://www.rehakids.de/phpBB2/ftopic8346.html

2.4.2 Senior-Løken-Syndrom

Das Senior-Løken-Syndrom (SLS) ist ebenfalls eine autosomal-rezessive Krankheit. Der klinische Verlauf und die Histologie des SLS entsprechen in Bezug auf die Veränderungen im Bereich der Niere dem der NPH. Zusätzlich bestehen jedoch noch eine Retinitis pigmentosa[46] mit Hyperpigmentierung[47] des Augenhintergrunds, einer Ausdünnung der retinalen Gefäße und dem Abblassen der Papille, die nach anfänglicher Nachtblindheit rasch zur völligen Erblindung führt.

2.5 Therapie

Da keine kausale Therapie vorhanden ist, ist diese rein symptomatisch. Das terminale Nierenversagen kann bisher noch nicht verhindert werden, deshalb ist zum Zeitpunkt des Nierenversagens eine Nierenersatztherapie dringend erforderlich, da der Patient sonst verstirbt. Diese besteht aus einer Dialyse und anschließender Nierentransplantation. Es gibt zwei verschiedene Arten von Dialyse die im Falle des terminalen Nierenversagens angewandt werden, die Hämodialyse und die Peritonealdialyse. Martin Niklas hielt in der Schule ein Referat zum Thema Nierentransplantation.

„Es gibt 2 Arten von Dialyse:
1. Die Bauchfelldialyse
Bei ihrer Durchführung wird eine spezielle Lösung über einen Schlauch (Tenckhoff-Katheter) in den Bauchraum eingeführt, verbleibt dort eine bestimmte Zeit und wird dann in einen Beutel abgepumpt und wieder durch eine neue Lösung ersetzt. In der Zeit in der sie im Bauchraum bleibt, entzieht sie dem Körper über das stark durchblutete Bauchfell Wasser und Gifte. Die Bauchfelldialyse kann zu Hause durchgeführt werden und die Patienten werden meistens nachts an eine Maschine angeschlossen.
2. Die Hämodialyse
Die Hämodialyse ist eine andere Art der künstlichen Blutwäsche (Dialyse).Das Blut wird in einem Gerät mit Membranfilter außerhalb des Körpers entgiftet. Diese Dialyse-

[46] Netzhautverschlechterung, bei der die Photorezeptoren zerstört werden
[47] Übermäßig starke Einlagerung von Melanin (rötliche, braune oder schwarze Pigmente) in die Haut

form kann nur unter medizinischer Aufsicht, und in einem speziellen Zentrum, meistens 3 x in der Woche durchgeführt werden.“[48]

Eine Rekurrenz[49] der Erkrankung im Transplantat wurde bisher noch nicht beobachtet.
In der davor liegenden Phase besteht die Therapie aus der Behandlung der Hypertonie (wenn vorhanden), der Korrektur des entgleisten Elektrolyt-, Säure-Basen- und Flüssigkeitshaushaltes, um eine Imbalanz[50] zu verhindern. Dies geschieht durch Natriumchlorid- (= Kochsalz), Kalium und Bikarbonat-Substitution. Auch die sekundären Folgen des chronischen Nierenversagens müssen behandelt werden, durch eine antihypertensive Behandlung bei Vorliegen einer arteriellen Hypertension, einer Behandlung der Anämie mit Gabe von Eisen und Erythropoëtin, der Beeinflussung der renalen Osteopathie mit Phosphatbindern und Vitamin D und einer Beeinflussung der Wachstumsretardierung durch Wachstumshormone. Des Weiteren soll diese Therapie durch psychologische Betreuung und Ernährungsberatung vervollständigt werden. Da ein erkranktes Kind bestimmte Lebensmittel, die zum Beispiel besonders phosphat- oder kaliumhaltig sind (beispielsweise Kartoffeln), wenn möglich nur in sehr geringen Maßen zu sich nehmen darf, ist eine Ernährungsberatung wichtig, um einen Mangel an bestimmten lebenswichtigen Stoffen zu verhindern.

3. Die anderen Krankheiten des NPH-MCKD-Komplexes

Wie bereits der Namenszusatz des Komplexes aussagt, ist die juvenile Nephronophthise nicht die einzige Krankheit die auftritt. Bis jetzt gibt es 7 Unterformen der Nephronophthise und 2 Unterformen der MCKD, ein dritter MCKD-Locus wurde postuliert. Alle Krankheiten dieser Gruppe weisen Zystennieren auf und führen in Abhängigkeit vom betroffenen Gen zu terminalem Nierenversagen.

Nephronophthise Typ 2 (NPHP2)

Bei der Nephronophthise Typ 2 handelt es sich um eine infantile Form der Nephronophthise, da das Kind bereits zu einem sehr frühen Zeitpunkt, etwa im 8. Lebensmonat,

[48] Anlage 2
[49] Wiederauftreten
[50] Abweichen

erkrankt. Die Erkrankung wurde auf Chromosom 9q22 – q31 lokalisiert.[51] Otto et al. identifizierte im Jahre 2003 die Ursache der Erkrankung, nämlich eine Mutation im Inversin-Gen (INVS), das das Protein Inversin kodiert.

Nephronophthise Typ 3 (NPHP3)

NPHP3 beschreibt die adoleszente Form der Nephronophthise, die im Alter von circa 19 Jahren zu terminalem Nierenversagen führt. Der Genlocus dieser Form konnte von Omram et al. im Jahre 2000 auf 3q21 – q22 lokalisiert werden. Drei Jahre später konnte das Gen identifiziert werden, das für die Erkrankung ursächlich ist. Dies wird NPHP3 genannt und kodiert für Nephrocystin 3.[52]

Nephronophthise Typ 4 (NPHP4)

Der vierte Typ der Nephronophthise konnte 2002 von Schuermann et al. auf Chromosom 1q36 lokalisiert werden. Das Gen, welches für die Erkrankung verantwortlich ist, wird NPHP4 genannt. Das dazugehörige Protein wird Nephrocystin 4 genannt und interagiert mit Nephrocystin.

Nephronophthise Typ 5 (NPHP5)

NPHP5, die fünfte Art der Nephronophthise, konnte auf Chromosom 3q21.1 lokalisiert werden und das ursächliche Gen wird IQCB1 (oder auch NPHP5) genannt. Mutationen in diesem Gen sind bisher nicht bekannt, jedoch führen sie alle zu einem komplexen Krankheitsbild mit Nephronophthise und Retinitis pigmentosa, was auch als Senior-Løken-Syndrom bezeichnet wird. Das zugehörige Protein trägt den Namen Nephrocystin 5.[53]

Nephronophthise Typ 6 (NPHP6)

Eine sechste Form der Nephronophthise konnte für das Chromosom 12q21.33 lokalisiert werden. Das Gen wird CEP290 oder auch NPHP6 genannt, das zugehörige Protein

[51] Haider et al. 1998
[52] Olbrich et al., 2003
[53] Inaugural-Dissertation, Franziska Ruth Panther (2006)

wird Nephrocystin 6 genannt. Diese Form ist bis dato sehr wenig erforscht, deshalb ist das Eintrittsalter des terminalen Nierenversagens noch nicht bekannt.

Nephronophthise Typ 7 (NPHP7)

Auch über die Nephronophthise Typ 7 ist ähnlich wie bei NPHP6 bis zum heutigen Forschungsstand sehr wenig bekannt. Erst im Jahre 2007 wurde der Genlocus von M. Attanasio et al. auf 16p13.3 lokalisiert. Das Gen nennt sich GLIS2 und das zugehörige Protein ist das Zinkfinger-Protein GLIS2. Auch bei der NPHP7 ist der Ausbruch des terminalen Nierenversagens noch nicht bekannt.[54]

Die „medullary cystic kidney disease", kurz MCKD, unterscheidet sich vor allem durch den Vererbungsmodus von der Nephronophthise. Histopathologisch sind NPH und MCKD nicht zu unterscheiden, wohl aber durch den unterschiedlichen Vererbungsmodus, wie vorhergehend bereits erwähnt, weist die NPH einen autosomal-rezessiven Erbgang auf, während MCKD autosomal-dominant vererbt wird. Das terminale Nierenversagen tritt bei MCKD erst im Alter von circa 28,5 Jahren ein. Die Literatur weist daraufhin, dass extrarenale Organmanifestationen nur bei NPH vorkommen und nicht in Verbindung mit MCKD.[55] Oft sind jedoch Hyperurikämie und Gicht mit MCKD assoziiert. Bislang sind zwei Unterformen der MCKD bekannt, MCKD1 und MCKD 2. Diese sind klinisch allerdings nicht zu unterscheiden, einzig durch den Genlocus.

Medullary Cystic Kidney Disease Typ 1 (MCKD1)

Die MCKD1 hat ebenso wie die NPH einen chronisch progredienten Verlauf und führt zu terminalem Nierenversagen. Da das Alter in dem das terminale Nierenversagen einsetzt von Familie zu Familie, jedoch auch innerhalb einer Familie, stark schwankt, wird das Eintrittsalter circa zwischen 40 und 70 Jahren festgelegt. Anderen Quellen zufolge liegt es bei circa 32 Jahren.[56]

1998 gelang es Christodoulou et al. den Genlocus auf 1q21 zu identifizieren. Das Gen wird MCKD1 genannt, das zugehörige Protein konnte bis dato noch nicht identifiziert werden, da das Protein von Phänotyp zu Phänotyp unterschiedlich ist. Bei der MCKD1

[54] Quelle: http://lexikon.freenet.de/NPH-MCKD-Komplex
[55] Quelle: Klinische Nephrologie, Koch
[56] http://lexikon.freenet.de/NPH-MCKD-Komplex

sind keine extrarenalen Manifestationen vorzufinden.[57] Anderen Quellen zufolge tritt ebenso wie bei der MCKD2 bei den Erkrankten Gicht auf.[58]

Medullary Cystic Kidney Disease Typ 2 (MCKD2)

Im Jahre 1999 wurde von Scolari et al. ein 10,5 cM umfassender Locus auf Chromosom 16p12 identifiziert. In diesem befindet sich das Uromodulin-Gen (UMOD-Gen), das das sogenannte Tamm-Horsfall-Protein (THP) kodiert. Bereits 1950 wurde THP von Igor Tamm und Frank Horsfall aus Urin isoliert. THP ist ein Glykoprotein, das hauptsächlich in der Niere synthetisiert wird und dort vor allem im Bereich des dicken aufsteigenden Anteils (= thick ascending loop, kurz TAL) der Henle-Schleife lokalisiert ist. Die Henle-Schleife ist der im Nierenmark gelegene schleifenförmige Abschnitt des renalen Tubulussystems (Abbildung 6[59]). Es besteht die Hypothese, dass THP eine gelartige Struktur bildet, dadurch dass THP aus Protofilamenten besteht, die sich dann zu einem Netzwerk zusammenlagern.[60] Diese gelartige Struktur ist laut der Hypothese mit verantwortlich für die Wasserimpermeabilität[61] der TAL. Die genaue Funktion des Glykoproteins ist bisher nicht bekannt, in vitro (in vitro-Experimente sind Experimente, die in einer kontrollierten künstlichen Umgebung außerhalb eines lebenden Organismus durchgeführt werden, zum Beispiel in einem Reagenzglas[62]) wurde eine immunsuppressive Aktivität des THP beschrieben, ebenso wie die Bindung an Leukozyten und die Aktivierung von Leukozyten. Leukozyten sind sogenannte Immunzellen, die Teil der spezifischen und unspezifi-

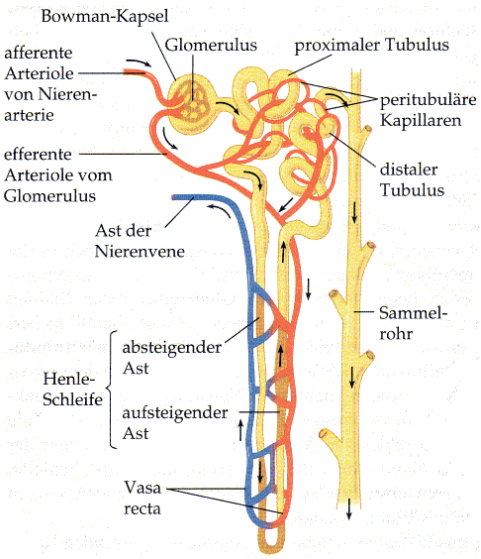

Abbildung 6

[57] Nephrologie, Ulrich Kuhlmann
[58] Nephronophthise und verwandte Krankheiten, Friedhelm Hildebrandt (2009)
[59] Bildquelle: http://scienceandcoffee.com/enkapsis/2010/01/10/die-funktionalitat-der-niere/
[60] Serafini – Cessi et al., 2003
[61] Wasserundurchdringlichkeit
[62] http://de.wikipedia.org/wiki/In_vitro

schen Immunabwehr im Körper sind, und dort für die Abwehr von körperfremden Strukturen und Krankheitserregern verantwortlich sind.[63]
Für eine Erkrankung an MCKD2 sind Mutationen im UMOD-Gen verantwortlich, diese führen zu einer verminderten Exkretion von THP im Urin. Bislang gibt es viele verschiedene Mutationen. Diese Mutationen führen zur Fehlfunktion von Uromodulin, das für die Harnkonzentration eine wichtige Rolle spielt. Die Patienten haben typischerweise Gichtanfälle.[64]

Über den Ausbruch des terminalen Nierenversagens gibt es unterschiedliche Meinung innerhalb der Literatur. Das durchschnittliche Alter ist 32 Jahre.[65] Es gibt jedoch auch andere Quellen, denen zufolge die Eintrittsspanne in das Nierenversagen von 22 Jahren bis hin zu 66 Jahren reicht.[66]

III Juvenile Nephronophthise am Beispiel

Martin Niklas ist von Geburt an an juveniler Nephronophthise erkrankt und leidet auch am Cogan-II-Syndrom. Leider ist die Erkrankung nicht bei seiner Geburt, sondern erst im Laufe der Kindheit erkannt worden.

1. Lebensgeschichte

Martin Niklas wurde am 3. Juni 1995 im Kreiskrankenhaus Garmisch-Partenkirchen mit einer Größe von 55 cm und einem Gewicht von 3.680 Gramm geboren. Bei den Nachfolgeuntersuchungen nach der Geburt wurde bereits in der sogenannten U4[67] vom damaligen Hausarzt festgestellt, dass bei Martin das Fixieren und die Blickverfolgung fehlten. Zudem lag auch eine Deformierung des Brustkorbes beziehungsweise der Wirbelsäule vor. Diese Deformierung des Brustkorbes äußerte sich durch eine Trichterbrust. Trotzdem wurde bei der Früherkennungsuntersuchung im Zuge der U4 kein Anhalt für eine die Entwicklung gefährdende Gesundheitsstörung diagnostiziert.

[63] Quelle: http://de.m.wikipedia.org/wiki?search=Leukozyten
[64] Quelle: Nephrologie, Ulrich Kuhlmann
[65] Quelle: http://lexikon.freenet.de/NPH-MCKD-Komplex
[66] Quelle: Inaugural – Dissertation, Franziska Ruth Panther
[67] entspricht dem 3. – 4. Lebensmonat

Bei der U5,[68] Martin wog inzwischen 8.900 Gramm und seine Größe betrug 73 cm, wurde konstatiert, dass das aktive Drehen von Rücken in Seiten und Bauchlage fehlt. Dies bot jedoch immer noch keinen Grund für eine die Entwicklung gefährdende Gesundheitsstörung. Im weiteren Verlauf zeigte sich auch, dass Martin Schwierigkeiten bei der Koordination seiner Augen- und Kopfbewegungen hat. Er bewegte den Kopf schleudernd, um die Augen in die von ihm gewünschte Blickrichtung zu bringen. Das Fixieren lernte er erst im Alter von sechs bis neun Monaten, was den Augenarzt dazu veranlasste, Martin im Alter von acht Monaten an die Universitäts-Augenklinik München zu überweisen. Dort wurde die Diagnose einer angeborenen okulomotorischen Bewegungsstörung im Sinne eines Cogan-Syndroms gestellt und eine Weitsichtigkeit diagnostiziert.[69] Erst nach einer Physiotherapie im Alter von 9 – 12 Monaten machte er Fortschritte beim Krabbeln.

Im 10. – 12. Lebensmonat folgte dann die U6, bei der erstmals der Verdacht auf eine Gesundheitsstörung festgehalten wurde. Im Kinder-Untersuchungsheft des Bundesausschusses der Ärzte und Krankenkassen, aus dem diese Informationen stammen, gibt es einen sogenannten Kennziffernkatalog, dessen Definition lautet:

„Eintragungen nach diesem Kennziffernkatalog sind vorzunehmen, wenn die normale körperliche oder geistige Entwicklung des Kindes in nicht geringfügigem Maße gefährdet ist.“[70]

In der U6 wurden nach diesem Katalog die Kennziffern 23 und 35 auf Verdacht eingetragen. Die Kennziffer 23 ist unter der Kategorie Sinnesorgane zu finden und steht für *„Andere, die Entwicklung in nicht geringfügigem Maße gefährdende Fehlbildungen oder Erkrankungen der Augen“*. 35 ist unter Skelett und Muskulatur zu finden und bezeichnet *„Myopathien (zum Beispiel progressive Muskeldystrophie)“*. Muskeldystrophie ist eine Sammelbezeichnung für primär degenerative Muskelerkrankungen, Kennzeichen ist eine fortschreitende, meist symmetrisch ausgebildete Muskelschwäche. Jedoch wurde angemerkt, dass der Zustand unter Behandlung in Form von Krankengymnastik für Babys teilweise kompensiert werden könne. Festgestellt wurde auch, dass bei Martin das Hochziehen zum Stehen und der freie Sitz mit geradem Rücken und locker gestreckten Beinen fehlen.

---

[68] 6. – 7. Lebensmonat
[69] Quelle: Anlage 3
[70] Quelle: Kinder-Untersuchungsheft des Bundesausschusses der Ärzte und Krankenkassen

Die U7 stand im 21. – 24. Lebensmonat an. Martin wog mittlerweile 12.000 Gramm und war 88 cm groß. Auch in dieser Untersuchung wurde ihm wieder eine Kennziffer der Gesundheitsstörung zugeordnet, in diesem Fall die Ziffer 16.[71] Diese Störung war gesichert, konnte jedoch durch Behandlung teilweise kompensiert werden. Auch eine Vielzahl anderer Befunde wurde konstatiert. Unter die Kategorie der erfragten Befunde fielen Folgende:

- die altersgemäße Sprache fehlt (z.B. keine Zweiwortsätze, kein Sprechen in der 3. Person wie „Peter essen“
- das altersgemäße Sprachverhalten fehlt (z.B. kein Zeigen auf Körperteile nach Befragen, kein Befolgen einfacher Aufforderungen)
- die ersten freien Schritte erfolgten erst nach dem 15. Lebensmonat
- das Treppensteigen mit Festhalten am Geländer fehlt

Folgende Befunde fielen unter die Kategorie der erhobenen Befunde:

- eine Fehlbildung oder Fehlhaltung des Brustkorbes/der Wirbelsäule (im Stand Skoliose, vermehrte Brustkyphose oder Lendenlordose, Lendenkyphose, Beckenschiefstand)
- das freie Gehen fehlt beziehungsweise ein auffälliges Gangbild ist vorhanden
- das freie Bücken (Hocke) und das Wiederhochkommen fehlt

Am 5. Dezember 1997 wurde dann die Diagnose der beidseitigen Sehschwäche und des Strabismus[72] bestätigt, hinzugefügt wurde, dass Martin auffällig häufig hinfällt und eine allgemeine Entwicklungsverzögerung aufweise. Der untersuchende Doktor schlug eine Deblockierung, sowie Krankengymnastik und eventuell eine entwicklungsneurologische Untersuchung in München oder Garmisch-Partenkirchen vor.[73]

Prof. Dr. med. Sabine Stengel-Rutkowski fertigte 1998 eine Humangenetische Begutachtung zur Indikation der Entwicklungsverzögerung inklusive Syndromdiagnostik und Elternberatung an. Diese Gutachten bewies nochmals das Cogan-Syndrom und lieferte eine sehr genaue phänotypische Merkmalsbeschreibung (siehe Anlage 5). In der Medizinischen Genetik, die eine Abbildung aller Chromosomen von Martin enthält, wurde

[71] Im Bereich Entwicklungs- und Verhaltensstörungen: „Störungen der motorischen Entwicklung oder andere, die Entwicklung in nicht geringfügigem Maße gefährdende funktionelle Störungen.“
[72] Schielen
[73] Quelle: Anlage 4

der Verdacht einer geistigen Behinderung gehegt. Der Befund zeigte jedoch einen normalen männlichen Chromosomensatz.[74]
Danach stand die U8 an, Martin hatte inzwischen den 43. – 48. Lebensmonat durchschritten, wog 16.000 Gramm und war 105 cm groß. Leider wurden im Rahmen dieser Untersuchung die erfragten und erhobenen Befunde nicht ausgefüllt. Somit kann nur Auskunft über die Kennziffer gegeben werden. Angemerkt wurden die Kennziffern 17, 16 und 26. Die Kennziffer 17 fällt unter die Kategorie des Nervensystems und beschreibt *„Cerebrale Bewegungsstörungen (zentrale Tonus- und Koordinationsstörungen, Cerebralparesen“*, während Punkt 26 *„Sprachstörungen oder Sprechstörungen (z.B. verzögerte Sprachentwicklung, Artikulations-Störungen, Stottern)“* aufweist. Hinter allen drei Kennziffern wurde vermerkt, dass die Gesundheitsstörung gesichert, eine Kontrolluntersuchung beziehungsweise eine zusätzliche Diagnostik notwendig sei, die Behandlung veranlasst oder fortgeführt werden müsse und dass der Zustand unverändert sei.

Am 16. Juli 1999 wurde im Alter von 4,1 Jahren ein Entwicklungspsychologischer Bericht angefertigt. Laut diesem Bericht beschäftige sich Martin selbstständig sehr gerne mit Lego, Autos und Bilderbüchern. Motorisch gesehen habe er sich weiterentwickelt, jedoch schränke ihn das Cogan-II-Syndrom teilweise noch ein. Er verständige sich mehr lautmalerisch und pantomimisch, die einzigen Worte die er bis jetzt spreche seien „Mama, Papa, O(m)a, Dada (=Katharina)“. Er stehe unter logopädischer und psychomotorischer Behandlung. Der Stand seines Sprachverständnisses sei circa auf dem Stand eines dreijährigen Kindes. Die Begutachter kamen zu dem Fazit, dass Martin eine leichte Entwicklungsverlangsamung aufwies, jedoch verfüge er offensichtlich über Kompensationstechniken, so dass seine Augenbewegungsstörung bei vielen Tätigkeiten kaum ein Handicap darstelle.[75]

Am 01. Mai 2000 kam er in die Integrationsgruppe der Kindertagesstätte St. Nikolaus in Murnau. In diesen Integrationsgruppen befinden sich jeweils drei – fünf Kinder mit erhöhtem Förderbedarf.[76] Bis Juni 2002 besuchte er die Kindertagesstätte. Aus diesem Bericht geht hervor: *„Martin hat sich gut in die Gruppe integriert. Er hat feste Spielpartner, mit denen er sich, durch seine verbesserten sprachlichen Leistungen, gut aus-*

[74] Quelle: Anlage 5
[75] Quelle: Anlage 6
[76] Quelle: http://www.st-nikolaus-murnau.de/

einandersetzen kann. Beziehungsprobleme gibt es dann, wenn er ‚seinen Willen' nicht durchsetzen kann. Er reagiert wütend und blockiert die Kommunikation. Seine Arbeitshaltung hat sich gebessert, obwohl er nach ca. 20 – 30 Min. Konzentration oft schlapp und müde wirkt. Er hat einen hohen Selbstanspruch und reagiert bei Fehlern sehr frustriert. […] Die Sprachentwicklung macht zunehmend Fortschritte. […] Martin ist sehr selbstständig geworden. Dinge des täglichen Lebens erledigt er ohne große Probleme. Da er sich leicht ablenken lässt, benötigt er für einfache Dinge viel Zeit."[77]

Im Zuge dieses Abschlussberichtes wurde es für angemessen befunden, dass er die Diagnose-Förderklasse in Farchant besuchen sollte. Eigentlich wäre Martin bereits im September 2001 schulpflichtig geworden, doch laut einem ärztlichen Attest sei er noch nicht schulreif und wurde deshalb für den Besuch der 1. Klasse nochmals zurückgestellt, weswegen er erst im September 2002 an die Christophorus-Schule (Sonderpädagogisches Förderzentrum Farchant) kam.

Am 7. März 2002 erstellte Paul Stiegler, damaliger Schulleiter der Christophorus-Schule, ein Sonderpädagogisch-psychologisches Gutachten, um eine Einschulungsempfehlung zu erstellen. Aus dieser Empfehlung ist herauszulesen, dass für Martin das Arbeitstempo und die Anforderungen der Grundschule zu hoch wären. *„Es bestünde die Gefahr, dass die feinmotorischen Schwierigkeiten dann auch andere Begabungsteile belasten. Die normal ausgeprägten kognitiven Fähigkeiten lassen eine Umschulung an die Grundschule (was aber nicht zugesagt werden kann) erwarten."*[78]

Im September 2002 wurde er dann in die Christophorus-Schule Farchant eingeschult. Das Besondere an dieser Schule ist, dass das erste Schuljahr auf zwei Jahre verteilt ist, auf die Klassen 1 und 1A. Martin besuchte die Klasse 1 und die Hälfte der Klasse 1A, zum Halbjahr wechselte er dann auf die 1. Klasse der herkömmlichen Grundschule Farchant. Martin und einige seiner Klassenkameraden waren die Ersten die einen Wechsel auf die normale Grundschule beziehungsweise Hauptschule nicht erst nach der 4. Klasse versuchten, sondern bereits nach der 1. Klasse. Bei Ihnen fehlte es nicht an der Intelligenz, sondern sie waren einfach etwas „langsamer" als die Schüler der herkömmlichen Grundschule. Aufgrund guter Noten wurde versucht ob sie an der normalen Grundschule zu Recht kommen würden. Bis zur 3. Klasse besuchte Martin dann die normale Grundschule Farchant. Aufgrund einiger Komplikationen mit seiner damaligen Lehre-

[77] Quelle: Anlage 7
[78] Quelle: Anlage 8

rin, die leider nicht hinter dem Gedanken des Projektes stand, kam er bereits nach der 3. Klasse auf die Grund- und Hauptschule Bad Kohlgrub. Somit ist er seit der 4. Klasse in Bad Kohlgrub und besucht mittlerweile die 8. Klasse der Hauptschule (2010).

Von 2002 – 2006 nahm er parallel zur Schule Logopädiestunden bei der Sprachheilpädagogin Manuela Bommer in Farchant, die den Unterricht weiterführte und erweiterte, den er im Rahmen der Therapie im Integrationskindergarten erhalten hatte. Frau Bommer begann mit einer Spontansprachprobe, zu der sich Martin meist kurz äußerte: *„ ‚bille putzen' , ‚trafpunt' , ‚anders piel' , ‚nich das da' , ‚ich fertig hab'. Habe ich nachgefragt, so wurden die Sätze auch ausgefeilter, z.B.'der mägen tut milch trinken' , ‚ich brauche den roten'. Die Artikulation hat er teilweise noch vereinfacht."*
Frau Bommer hat im Mai 2006 einen sprachtherapeutischen Bericht verfasst, den sie mit dem Fazit beendete:
„Martin hat sich – meiner Meinung nach – so gut entwickelt, weil er intrinsisch höchst motiviert ist. Es macht riesigen Spaß mit ihm zu arbeiten, weil er eigentlich immer bemüht ist. In letzter Zeit ist er nicht mehr so angepasst wie früher – wir schließen mehr Kompromisse."[79]
Martin hat sich im Laufe der Therapie gut entwickelt, er lernte besser sprechen und sich zu verständigen. Auffällig war auch, dass Martin in der Nacht sehr oft einnässte, schnell müde war und sich nicht sehr lange konzentrieren konnte.

Im Oktober 2004 erkrankte Martin an einer Grippe, was wahrscheinlich der Auslöser für die Verschlechterung der Nierentätigkeit war. Laut den Nephrologen in der Kinderdialyse München ist ein Infekt oft der Auslöser für die Verschlechterung.
Auch Martins Urin zeigte zu diesem Zeitpunkt Auffälligkeiten, ein Doktor verglich diesen mit „einem Weißbier". Aufgrund von Eiweiß im Urin war der Urin stark schäumend.

Im Februar 2005 wurden dann seine Blutwerte untersucht, wobei sich herausstellte, dass Martins Kreatininwert sehr hoch war und die Blutwerte sehr schlecht. Kreatinin ist ein Abbauprodukt der Säure Kreatin, die die Muskeln mit Energie versorgt. Kreatin wird in der Niere, in der Leber und in der Bauchspeicheldrüse aus den Aminosäuren Glycin und Arginin gebildet. Etwa 1,5 – 2% des Kreatins wird täglich als Kreatinin über die Nieren

[79] Quelle: Anlage 9

mit dem Urin ausgeschieden. Wie viel Kreatinin ein Mensch ausscheidet, hängt von seiner Muskelmasse und der Nierenfunktion ab. Anhand des Kreatinin-Werts lässt sich also die Nierenfunktion beurteilen und der Verlauf von Nierenerkrankungen verfolgen.[80]

Daraufhin wurde Martin am 10. Februar sofort in die Kinderklinik nach Garmisch-Partenkirchen eingewiesen. Dort wollte keiner der Doktoren die Blutwerte glauben, da ein gesunder Mensch bei derart schlechten Werten bereits im Koma liegen müsste. Martin jedoch sah man seine schlechten Blutwerte nicht an und er war komplett ansprechbar. Am nächsten Tag wurde er dann in die Kinderklinik Schwabing nach München verlegt. Meine Mutter erzählte mir, dass ihr ein Sanitäter, der Martin auf den Weg ins Klinikum München begleitet hatte, immer noch in Erinnerung war. Dieser Sanitäter sah Martin auf der Trage sitzen und nahm die Werte in die Hand um zu schauen, was dem Patienten fehle. Er sah Martin wieder an und es verschlug ihm die Sprache, da er von diesen Werten derart geschockt war, dass er gar nicht mehr wusste was er sagen sollte. Im Klinikum Schwabing wurde Martin dann auf die Intensivstation gebracht, um ihn dort auf die Operation vorzubereiten. Die Ärzte im Klinikum stellten meine Eltern vor die Wahl, welche Dialyse sie für meinen Bruder einsetzen wollen. Da dies alles so plötzlich kam, wusste keine welche Dialyse-Möglichkeiten es gibt, welche gefährlicher ist, welche vielleicht besser ist. Die behandelnde Ärztin riet meinen Eltern schließlich zur Bauchfelldialyse. Die Operation wurde deshalb so schnell angesetzt, da die Vergiftung in Martins Körper schon sehr weit fortgeschritten war, da seine beiden Nieren versagt hatten und nur noch zu 5% beziehungsweise 10% tätig waren. Doch der Operationstermin verzögerte sich noch, da Martins schlechte Blutwerte die OP unmöglich machten und er erst mit einer Blutkonserve versorgt werden musste.

Martin war drei Wochen lang in der Kinderklinik und wurde dort auf die Heimdialyse vorbereitet. Am Ende des Krankenhausaufenthaltes wurde ein Bericht über Martin erstellt, aus dem die Diagnose und Anamnese hervorgeht:

„Diagnosen: Nephronophthise mit Peritonealdialyse bei bekannter okulomotorischer Apraxie (Cogan II) und Entwicklungsretardierung.

Anamnese: 9 ½ Jahre alter Junge mit psychomotorischer Retardierung und bekannter okulomotorischer Apraxie (Cogan II Syndrom), seit ca. ½ Jahr müder als gewöhnlich, vor 2 Wochen fieberhafter Infekt der oberen Luftwege mit nicht-blutigen Durchfällen.

[80] Quelle: http://www.internisten-im-netz.de/de_kreatinin_1367.html

Am 05.02. im Blutbefund beim Hausarzt ausgeprägte Anämie (Hb 6,3 g/dl), daher Einweisung in die Kinderklinik Garmisch-Partenkirchen. Dort Zeichen einer Niereninsuffizienz mit Crea 9,42 mg/dl, Harnstoff 332 mg/dl, Phosphat 3,5 mmol/l, Kalium 5,43 mval/l. Die Diurese betrug etwa 1,7 ml/kg/h, keine Ödeme. Zur Nierenersatztherapie erfolgte die Verlegung auf unsere Intensivstation.“[81]

Zum Vergleich die Werte, die ein gesunder Mensch haben sollte (jeweils die Obergrenze):

Crea : 0,9 mg/dl[82]

Harnstoff: 50 mg/dl[83]

Phosphat: 1,45 mmol/l[84]

Kalium: 5,0 mmol/l[85] = 5,0 mval/l[86].

Die Werte waren bei Martin deutlich erhöht.

Auch die Medikation war sehr hoch. Einem Bericht vom 11. April ist zu entnehmen, dass Martin damals täglich zehn verschiedene Tabletten und Säfte zu sich nehmen musste, um beispielsweise den Eisenhaushalt unter Kontrolle zu bringen.

Als Martin nach Hause kam, wurde die Peritonealdialyse zu Hause fortgeführt, in Form eines Handwechsels, bei dem alle 5 – 6 Stunden die Flüssigkeit getauscht wurde.

Im Juni 2005 wurde dann auf eine maschinelle Heimdialyse umgestellt. Dies bedeutete für Martin, dass er 12 Stunden lang über den Tenkoff-Katheter und einem Schlauch, der aus seinem Bauch herausschaute, an eine Maschine angeschlossen wurde, die alle 2,5 Stunden die Flüssigkeit im Bauchraum tauschte. Meine Eltern legten diese 12 Stunden auf die Nacht, damit Martin tagsüber einen halbwegs normalen Alltag erleben konnte. Der Schlauch ermöglichte ihm einen Bewegungsfreiraum von nicht mehr als zwei Metern. Zwei Mal täglich wurde er an die Maschine „angekoppelt“ und „abgekoppelt“, was mit einer gewissen Routine von mir und meinen Eltern innerhalb von 15 Minuten vollzogen wurde. Waren die Werte trotz der 12 Stunden nicht gut, wurde die Flüssigkeit mittags via Handwechsel einmal ausgetauscht.

---

[81] Quelle: Anlage 10
[82] Quelle: http://www.internisten-im-netz.de/de_kreatinin_1367.html
[83] Quelle: http://www.internisten-im-netz.de/de_harnstoff_1358.html
[84] Quelle: http://www.internisten-im-netz.de/de_phosphat_1421.html
[85] Quelle: http://www.internisten-im-netz.de/de_kalium_1393.html
[86] Quelle: http://www.mh-hannover.de/umrechnung.html

Auch die Essgewohnheiten in der Familie wurden umgestellt. Martin durfte Lebensmittel, die einen hohen Phosphat– und Kaliumwert haben, nur in geringem Maße, beziehungsweise am besten gar nicht essen und musste jedes Mal sogenannte Phosphat-Binder dazu einnehmen. Unter die Kategorie der phosphathaltigen Lebensmittel fallen viele Produkte, die Kinder gerne essen, wie zum Beispiel Schokolade, Bananen oder Chips. Auch ein Urlaub in weiter Ferne gestaltete sich sehr schwierig, da Martin im Notfall so schnell wie möglich in einer Dialysestation sein musste, und der Urlaubsort somit oft nach der Lage eines Krankenhauses mit Dialysestation gewählt wurde. Der Transport der Geräte, die Martin für seine Peritonealdialyse brauchte, erschwerte den Urlaub. Der Heimwechsler an sich war ein großes und schweres Gerät, die Beutel, in denen die Flüssigkeit für den Bauchraum war, mussten für viele Tage mitgenommen werden, da jeweils 3 Beutel für eine Nacht reichten. Lange und weit entfernte Urlaube waren somit unmöglich.

Im März 2006 wurde Martin wiederum operiert, da er einen beidseitigen Leistenbruch erlitten hatte. Leistenbrüche treten bei Peritonealdialysepatienten oft auf, da durch die Dialyseflüssigkeit der Bauchraum gespannt ist und die Kanäle der Leiste sich dadurch weiten können.

Zwischen Mai und Juni 2007 erlitt Martin einen akuten Harnröhrenverschluss, der eine Notsetzung eines Bauchkatheters zur Folge hatte. Durch die mehrmalige Legung eines Blasenkatheters während der Operation lösten sich Gewebeteile, die die Harnröhre verstopften. Martin konnte nicht mehr urinieren. Da es nicht mehr möglich war, einen Katheter zu legen, wurde die Blase nach einer mehrstündigen Prozedur über die Bauchdecke angestochen und entleert. In einer weiteren Operation wurden die losen Gewebeteile der Harnröhre entfernt und ein Katheter gesetzt. Martin musste diesen Katheter vier Wochen lang tragen, damit die Harnröhre geweitet wurde und er keine Probleme beim Urinieren hat.

2. Neue Niere

Der 11. Dezember 2007 war ein Tag, der mir mein Leben lang in Erinnerung bleiben wird. In der Nacht, gegen 23:00 Uhr, lag ich bereits schlafend im Bett, als meine Mutter mich weckte und sagte, das Klinikum München habe angerufen, dass eine passende

Niere für Martin vorhanden sei. Innerhalb von 15 Minuten waren alle Sachen gepackt und meine Eltern machten sich mit meinem Bruder auf den Weg ins Klinikum. Ich musste alleine zuhause bleiben, da ich am nächsten Tag in die Schule musste. Die Nacht war schrecklich, da ich nicht wusste was passieren würde, ich alleine zuhause war und Angst hatte das etwas schief gehen würde.

Am nächsten Tag wurde Martin dann in die Klinik „Rechts der Isar" verlegt, in dem die Transplantation stattfinden sollte. Die operierenden Ärzte verfassten einen Bericht, der die Transplantation und den Verlauf beschreibt:
„Wir führten die Operation, wie geplant, durch. Der intraoperative Verlauf war regelrecht, eine Transfusion von Erythrozytenkonzentraten war nicht erforderlich. In üblicher Weise haben wir den Patienten nach 5stündigem Aufenthalt im Aufwachraum per Intensiv-Transport zur weiteren Therapie in die Nephrologische Kinderklinik des Krankenhauses Schwabing verlegt. Zum Verlegungszeitpunkt war der Patient kreislaufstabil ansprechbar, die Diurese bereits unter Stimulation in Gang."[87]
Doch die Transplantation verlief nicht so komplikationsfrei, wie sie im vorhergehenden Bericht beschrieben wurde. Martin erlitt intraoperativ eine Hyperkaliämie, einen Kaliumschock, mit einem Wert bis zu 6,9 mmol/l (Höchstwert circa 5,4 mmol/l, mitunter lebensgefährlich).[88] Deshalb wurde die warme Ischämiezeit verlängert. Im Bereich der Organtransplantation ist mit Ischämiezeit die Zeitspanne gemeint, in der das zu transplantierende Organ oder Gewebe von der normalen Blutzufuhr abgeschnitten ist und damit nicht mehr mit Sauerstoff versorgt wird. Man unterscheidet zwischen kalter Ischämiezeit, in der das Organ blutleer auf Eis gekühlt ist, und warmer Ischämiezeit, in der die Blutzufuhr unterbrochen und das Organ Körpertemperatur hat.[89] Martin wurde durch Calcium-Glukonat und Glucose-Insulin-Zufuhr therapiert. Dadurch erlitt er jedoch Hyperglykämien, sogenannte Überzuckerungen.

Nach der Transplantation wurde die Peritoneal-Dialyse fortgeführt, da die Transplantatniere anfänglich noch nicht die volle Funktion übernommen hatte, und auch um die Werte unter Kontrolle zu haben. Das Dialyse-Intervall konnte schnell vergrößert wer-

[87] Quelle: Anlage 11
[88] Quelle: http://de.wikipedia.org/wiki/Hyperkali%C3%A4mie
[89] Quelle: http://www.nierenratgeber.de/startseite/lexikon/glossary-detail/ischaemiezeit.html?type=0&cHash=3cfeb2af94553f573abad246a6f9e266

den, da sich die Nierenfunktion zunehmend verbesserte. Am 28. Dezember 2007 konnte die Dialyse schließlich ganz beendet werden.

Am 08. Januar 2008 wurde Martin der Peritonealdialysekatheter unter Narkose entfernt und am 11. Januar durfte er dann erstmals wieder nach Hause, da auch alle Werte mittels Medikamenten eingestellt waren.

Doch Martin bekam Fieber und nach zwei Tagen musste er wieder in die Klinik. Dort wurde dann mittels mehrmaliger Nierenbiopsie festgestellt, dass eine akute Abstoßungsreaktion vorlag. Im Zuge der Nierenbiopsie fand sich eine Cortisonresistenz, woraufhin das Immunsuppressivum von CsA auf Prograf umgestellt. Immunsuppressiva sind nach jeder Organtransplantation wichtig, da der Körper das fremde Organ sofort abstoßen würde. CsA ist ein Immunsuppressivum, das seit circa 25 Jahren für Organtransplantationen eingesetzt wird, jedoch viele Nebenwirkungen nach sich zieht, wie zum Beispiel einen starken Haarwuchs an der Augenbraue und Zahnfleischwucherungen. Prograf ist noch nicht so lange auf dem Markt, zieht aber weniger Nebenwirkungen nach sich. Allerdings weiß man nicht wie Prograf auf eine längere Zeitspanne hin wirkt.

Ende Februar vermutete man bei Martin eine weitere Abstoßungsreaktion, nach einer weiteren Biopsie wurde dies jedoch widerlegt.

Seitdem lebt Martin mit seiner Niere fast wie ein gesundes Kind. Er hat ihr den Namen „Michi“ gegeben, in Anlehnung an sein großes Vorbild, den Biathleten Michael Groß.
Die Medikation wurde auf ein Minimum heruntergeschraubt, mittlerweile muss er lediglich die Immunsuppressiva zu sich nehmen. Alle vier Wochen steht ein Kontrolltermin im Krankenhaus München-Schwabing an, um die Werte zu überprüfen und eventuell die Medikation anzupassen. Inzwischen hat sich auch seine Muskulatur gefestigt, und die Koordinationsprobleme sind fast verschwunden. Ebenso seine Ausdauer, die sich auch stark verbessert hat.

Ein oft gesehenes Problem bei Kindern, die an den Nieren erkrankt sind, ist, dass sie nicht mehr wachsen. Erst die Einnahme von Wachstumshormonen führt wieder zu Wachstum. Martin hatte damit zum Glück nie Probleme, und ist jetzt auch ohne Wachstumshormone knapp 1,70 groß. Durch die Immunsuppressiva ist das Immunsystem

stark geschwächt, nierenkranke Kinder sind viel infektanfälliger als gesunde Kinder. Doch auch damit hatte Martin bis jetzt keine Probleme.

IV Schluss

1. Nachberichte

Die Zeit nach einer Nierentransplantation ist oft schwer. Die Kinder kämpfen mit Abstoßungsreaktionen, müssen lange Klinikaufenthalte, Operationen und Biopsien über sich ergehen lassen. Und trotzdem ist es selten so, dass mit der Nierentransplantation die Zeit der Dialyse beendet ist. Bis das Organ von selbst arbeitet, muss oft noch wochenlang dialysiert werden. Die Kinder sind aufgrund der Immunsuppressiva infektanfälliger, werden öfters krank. Um die Kinder zu unterstützen, werden sie nach Stronach in Österreich geschickt. Dort dient seit fast 20 Jahren der Ederhof, eine als gemeinnützig anerkannte Sonderkrankenanstalt, als Rehabilitationszentrum für Kinder, Jugendliche und deren Familien, sowohl vor als auch nach der Organtransplantation.[90]
Das Besondere am Ederhof ist, dass dort nicht nur auf die gesundheitlichen Aspekte Wert gelegt wird, sondern auch auf Selbstständigkeit, Selbstbewusstsein, Selbstvertrauen und soziale Kompetenz. Martin bewohnte den Ederhof gemeinsam mit meiner Mutter insgesamt vier Wochen lang, vom 27. März bis 24. April 2010.

Die leitenden Ärzte und Rehamediziner des Ederhofs erstellten einen sogenannten Rehabilitationsabschlussbericht für Martin. Aus diesem geht hervor, dass Martin im Bereich der Klinischen Psychologie und Gesundheitspsychologie zu Beginn der Therapie verängstigt war, er hatte kaum Selbstvertrauen und empfand es als störend, dass er verlangsamt spreche und deshalb mit anderen oftmals nicht so gut mithalten könne. Martin hat hohe Ansprüche an sich selbst und ist rasch von sich selbst enttäuscht, wenn er meint diese Ansprüche nicht erfüllen zu können. Im Laufe der Therapie wurde er diesbezüglich entspannter und lerne seine Grenzen und Kräfte besser einzuschätzen. Er integrierte sich gut in die Gruppe und wurde von seinen Gruppenmitgliedern sehr ge-

[90] Quelle: http://www.ederhof.eu/

schätzt. Sein Selbstbewusstsein hat sich ebenso wie seine Selbstsicherheit stark gesteigert. Auch im Bereich der Physiotherapie/Bewegungsförderung hat er sich verbessert. Mit Hilfe von Balancekissen, Parcours, Übungen am Trampolin und vielen weiteren Maßnahmen hat sich seine Koordination und sein Gleichgewicht verbessert.[91]
Anlage 11 enthält eine Liste therapeutischer Leistungen, die einen Überblick über die Vielfältigkeit der Therapiemethoden des Ederhofs enthält.

Auch ich durfte für ein Wochenende auf dem Ederhof verbringen. Gemeinsam mit meinem Vater fuhr ich übers Osterwochenende nach Österreich. Der Hof ist relativ hoch in den Bergen gelegen und dadurch auch sehr idyllisch. Ich wurde sofort in den Tagesablauf mit einbezogen, ob ich wollte oder nicht. Das hieß zum Morgensport früh aufstehen und an den verschiedensten Aktivitäten teilzunehmen. Im Nachhinein bin ich froh darüber, an diesen Aktivitäten teilgenommen zu haben, da sie das Zusammenhalten innerhalb der Familie gestärkt haben und eine schöne, neue Erfahrung waren. Leider war ein Wochenende zu kurz um das komplette Programm mitzuerleben.

2. Zukunft

Bis jetzt hat das Transplantat seine Arbeit getan, und alle hoffen, dass es seine Arbeit noch viele Jahre lang tun wird. Einem Artikel der Deutschen Ärztezeitung zufolge hält eine Spenderniere circa zwölf bis vierzehn Jahre[92], danach wird Martin wieder zur Bauchfelldialyse oder Hämodialyse übergehen müssen, wird wieder auf die Liste der Organtransplantationen gesetzt und das Warten und Bangen beginnt von vorne. Eine andere Möglichkeit wäre eine Lebendspende durch ein Familienmitglied. Dies gestaltet sich sehr schwierig. Eine Lebendspende ist ein ethischer Grenzfall, wie dieses Zitat verdeutlicht:
„Nach dem hippokratischen Eid ist jeder Arzt einem unverzichtbaren Grundprinzip ärztlichen Handelns verpflichtet: Schaden vom Patienten abzuwenden ("nihil nocere"). Dies gilt selbstverständlich auch für den Bereich der Lebendspende: Auch einem spendebereiten Menschen darf der Arzt grundsätzlich keinen Schaden zufügen. Das Prinzip "nihil nocere" widerspricht also einer Operation an einem gesunden Menschen, denn

[91] Quelle: Anlage 11
[92] Quelle: http://www.aerztezeitung.de/medizin/fachbereiche/chirurgie/article/461241/bessere-ueberwachung-patienten-liesse-lebensdauer-spendernieren-erhoehen.html

dadurch können in seltenen Fällen Schäden und Komplikationen beim Spender auftreten.“

Doch auch aus der Sicht des Spender gibt es ein ethisches Problem:

„Ein zweites grundlegendes ethisches Prinzip in der Medizin ist die Vorstellung der Autonomie des Patienten und seiner Angehörigen. Der Lebendspender kann in einem freien Entschluss eine Spende bejahen und damit in eine ihn potentiell gefährdende Operation einwilligen. Diese Einwilligung setzt jedoch die Freiheit des Entschlusses und die Kenntnis aller relevanten Risiken und Komplikationen (engl.: "informed consent") voraus. Nur wenn der Spender das Risiko der Transplantation, der Morbidität und Mortalität kennt, kann man von einem freien und autonomen Entschluss zur Lebendspende ausgehen.“[93]

Um eine Niere innerhalb der Familie spenden zu können, muss eine Ethikkommission überzeugt werden, die sich speziell mit dieser Familie befasst und prüft, ob die Niere aus freien Stücken gespendet wurde.

3. Danksagungen

Mein herzlichster Dank gilt Professor Doktor Friedhelm Hildebrandt aufgrund seiner tatkräftigen Unterstützung per E-Mail.

Ebenso möchte ich mich bei Herrn Doktor Marcell Toepfer von der Gemeinschaftspraxis Dialyse in Murnau bedanken, der mich mit medizinischer Fachliteratur ausgestattet und mich mit der Akte meines Bruders vertraut gemacht hat.

Und mein besonderer Dank gilt meinem Bruder, der mir die Erlaubnis erteilt hat, diese Facharbeit über ihn zu schreiben, meinen Eltern, die mir jederzeit mit Antworten beiseite standen und natürlich Herrn Seibold, der mir mein Facharbeitsthema genehmigt hat, und mir es auch erlaubt hat, dieses kurzfristig umzuändern.

[93] Quelle: http://www.nierenratgeber.de/lebendspende/themen/ethik-organhandel.html

Anlagen

Anlage 1

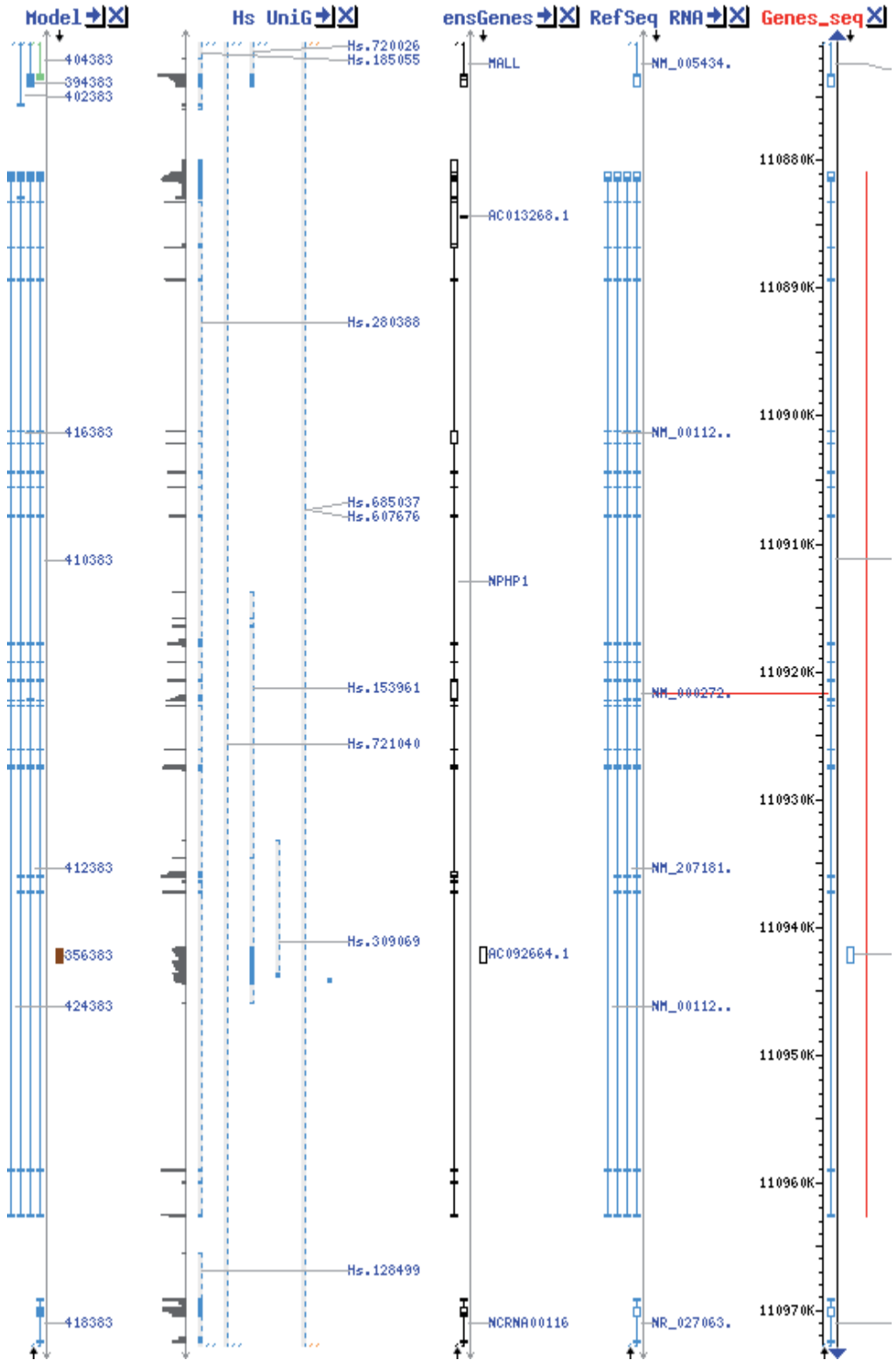
Model
Hs UniG
ensGenes
RefSeq RNA
Genes_seq
404383
394383
402383
416383
410383
412383
356383
424383
418383
Hs.720026
Hs.185055
Hs.280388
Hs.685037
Hs.607676
Hs.153961
Hs.721040
Hs.309069
Hs.128499
MALL
AC013268.1
NPHP1
AC092664.1
NCRNA00116
NM_005434.
NM_00112..
NM_000272.
NM_207181.
NM_00112..
NR_027063.
110880K
110890K
110900K
110910K
110920K
110930K
110940K
110950K
110960K
110970K

Anlage 2

Martins Referat über die Nierentransplantation

„Als Nierentransplantation bezeichnet man die operative Übertragung einer Niere in einen Körper. Die erste Transplantation wurde am 24.Dezember1954 durchgeführt. Sind die Nieren krank oder versagen, kommt die Dialyse ins Spiel.

Die Dialyse übernimmt die Arbeit der Niere und entgiftet den Körper.

Es gibt 2 Arten von Dialyse:

1. Die Bauchfelldialyse

Bei ihrer Durchführung wird eine spezielle Lösung über einen Schlauch (Tenckhoff-Katheter) in den Bauchraum eingeführt, verbleibt dort eine bestimmte Zeit und wird dann in einen Beutel abgepumpt und wieder durch eine neue Lösung ersetzt. In der Zeit in der sie im Bauchraum bleibt, entzieht sie dem Körper über das stark durchblutete Bauchfell Wasser und Gifte. Die Bauchfelldialyse kann zu Hause durchgeführt werden und die Patienten werden meistens nachts an eine Maschine angeschlossen.

2. Die Hämodialyse

Die Hämodialyse ist eine andere Art der künstlichen Blutwäsche (Dialyse).Das Blut wird in einem Gerät mit Membranfilter außerhalb des Körpers entgiftet. Diese Dialyseform kann nur unter medizinischer Aufsicht, und in einem speziellen Zentrum, meistens 3x in der Woche durchgeführt werden.

Was passiert bis zur Transplantation:

Für eine normale Spenderniere muss man sich in einer Liste eintragen lassen.

Diese Liste wird von einigen Europäischen Ländern geführt. In den BeNeLux-Staaten, Deutschland, Kroatien, Österreich und Slowenien. Die Organe werden durch die Organisation Eurotransplant vergeben.

Kriterien für die Organvergabe sind dabei unter anderem, die Wartezeit (ab Beginn der Dialyse) sowie die Übereinstimmung der Gewebsverträglichkeitsmerkmale (HLA-Merkmale) von Spender und Empfänger und die Entfernung vom Transplantationszentrum. Wichtig ist auch die Dauer des Transports des Organs. Je kürzer der Weg, umso höher ist die Chance dass die Transplantation klappt.

Die durchschnittliche Wartezeit für eine Spender-Niere beträgt etwa 5 bis 6 Jahre.

Eine Alternative ist die Lebend-Nierenspende.

Die Blutgruppen von Spender und Empfänger müssen verträglich sein.

Der Spender muss gesund, und außerdem ein naher Verwandter sein.

Im Gegensatz zur Herz- oder Lungentransplantation, wird die Spenderniere nicht an die Stelle der eigenen Nieren transplantiert. Sie wird außerhalb des Bauchfells im Bereich des Beckens verpflanzt. Die eigenen Nieren können daher zumeist im Körper verbleiben, nur bei speziellen Krankheitsbildern müssen sie vor oder nach der Transplantation entfernt werden. Meistens arbeitet die Spenderniere schon während der Operation. Manchmal sind allerdings noch einige Dialysen notwendig.

Die Operation ist inzwischen ein häufiger Eingriff, z. B. werden jährlich in den USA 25.000 und in Deutschland über 2000 Nieren transplantiert.

Die durchschnittliche Funktionszeit einer transplantierten Niere liegt bei etwa neun Jahren, es gibt aber auch Nieren, die nach 20 oder mehr Jahren noch eine gute Funktion aufweisen.

Um eine Abstoßungsreaktion zu verhindern, müssen Medikamente eingenommen werden, die das Immunsystem so dämpfen, dass sie das Spenderorgan nicht angreifen können. Diese Medikamente bezeichnet man als Immunsuppressiva, und müssen pünktlich alle 12 Stunden eingenommen werden.

Es ist wichtig, dass Organe gespendet werden.

So können viele Menschen ein besseres und längeres Leben haben.

Gäbe es die Dialyse und Transplantation nicht, würde ich nicht mehr leben.

Drum, redet in euren Familien über die Organspende und füllt einen

Organspende-Ausweis aus.

Die kranken Menschen die ein Organ brauchen, freuen sich über ein neues Leben.

Seit seiner Geburt leidet Westling an einer Krankheit, die seine Nierenfunktion beeinträchtigt. Daher wurde ihm im Mai 2009 eine Niere seines Vaters transplantiert.“

Anlage 3

T: 49 8803 633015 DR. JOACHIM PFEIFFER P01

Augenklinik der Universität
Mathildenstraße 8, 80336 München
Direktor: Prof. Dr. A. Kampik

Niklas, Martin
* 03.06.95

Sehr geehrte Frau Kollegin;
sehr geehrter Herr Kollege, Dr. Pfeiffer

besten Dank für die freundliche Überweisung des o. g. Patienten.
Wir erhoben folgenden Befund:

eigene Brille R / L /

Δ, Nahzusatz R / L

obj. Refr. Atro/Cyc R +5.75 ph / L +5.75 ph

V R sc / L sc

V R cc Probeokkl. ø / L cc Abwehr R/L

NV R / L

V binok. PP / ZH

Spalt:

Fundus:

Fix. x x

Cover: N those Exotropie od.; jedoch gut kompensiert

obj. ∢ n. HHR: F

N ca. 11-Stand bis -10°

N (mit sph + 3,0)

obj. ∢ Δ Cover: F fix d / fix s

N fix d / fix s

N (mit sph + 3,0) fix d / fix s

Bagolini F / N

Worth F / N

Stereo F / N

Korresp.

Δ Fusion F / N

Motilität
unauffällig
Brückner: R/L seitengleich

Konv

Nyst.: /

ZH: Kopfwendung bis 25°; meist Linkswendung
bei Fixationsaufnahme Kopfschleife

Diagnose:
Cogan-Syndrom

Therapie:
- Wir ordinierten eine Brille R +5.0 ph / L +5.0 ph
- Wir bitten Sie die weiteren Kontrollen zu übernehmen.

Bemerkungen: eine WV ist in 1-1.5 Jahren bei uns vorgesehen

Mit freundlichen kollegialen Grüßen!

[illegible]

Anlage 4

Gemeinschaftspra
Dr. med. Hans Wildgruber
Chirotherapie
Hannes Schleicher
Fachärzte für Allgemeinmedizin
Hauptstraße 51
Tel. 08805/1400 · Fax 08805/8767
82383 Hohenpeißenberg

Hohenpeißenberg, 05. 12. 97

Dr. med. Hans Wildgruber / Hannes Schleicher
Hauptstraße 51 · 82383 Hohenpeißenberg

Martin Niklas, 3.06.1995, Angerweg 3, 82433 Bad Kohlgrub

Auffallender Befund: auff. häufiges Hinfallen
allgemeine Entwicklungsverzögerung
Sehschwäche bds., Strabismus

Anamnese:
eingeleitete [illegible]

Chirodiagnostik: C0/1 - Blockierung li. Pr Ø
+ SIG bds.
+ gesamte LWS

Therapie:
→ Deblockierung

Weitere Vorschläge:
→ KG a. u. gr.
→ evtl. entwicklungsneurologische Untersuchung: (München o. Garmisch

Mit freundlichen Grüßen

Dr.Hans Wildgruber

Anlage 5

Medizinische Genetik
Genetische Beratungsstelle
Kinderklinik, Klinikum Innenstadt
Leiter: Prof. Dr. med. Jan Murken

Ludwig-Maximilians-Universität München

Medizinische Genetik · Goethestraße 29 · 80336 München

Prof. Dr. med. Sabine Stengel-Rutkowski
Tel.: 089 5160 7522, oder
089 133767 (privat)

HUMANGENETISCHE BEGUTACHTUNG

Kind:	NIKLAS Martin	geb. 03.06.1995
Mutter:	NIKLAS Monika	geb. 25.07.1965
Vater:	NIKLAS Martin	geb. 16.02.1965

Indikation zur Untersuchung:
Entwicklungsverzögerung
Syndromdiagnostik und Elternberatung

Datum der Untersuchung:
07.12.1998

Untersucher:
Prof. Dr. med. Sabine Stengel-Rutkowski

Sekretariat: 0 89 / 51 60-36 83 Telefon: 0 89 / 51 60-44 76
Durchwahl: 0 89 / 51 60- Fax: 0 89 / 51 60-44 68

U-Bahnstation Sendlinger Tor oder U/S-Bahnstation Hauptbahnhof

http://www.pedgen.med.uni-muenchen.de

1. Anamnese

1.1 Familienanamnese

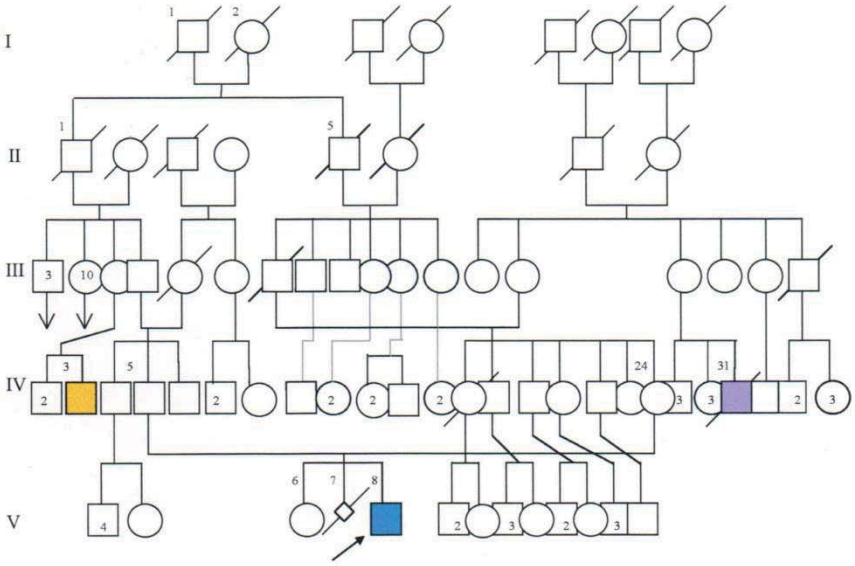

Der 3 $^{6}/_{12}$ Jahre alte Martin (V/8) ist das zweite Kind seiner entfernt blutsverwandten Eltern. Der Vater war bei seiner Geburt 30, die Mutter 29 Jahre alt. Seine sechs Jahre alte Schwester Katharina (V/6) ist gesund und entwickelt sich altersentsprechend. Eine Jahr vor Martins Geburt hatte die Mutter eine Fehlgeburt in der 7. Schwangerschaftswoche (V/7).

Martins Vater (IV/5) hat einen Cousin väterlicherseits (IV/3), der geistig behindert sei. Sein Großvater väterlicherseits (II/1) war ein Bruder des Großvaters väterlicherseits seiner Frau (II/5). Seine weitere Familienanamnese ist unauffällig.

Martins Mutter (IV/24) hatte einen im Alter von 7 Jahren verstorbenen Cousin mütterlicherseits (IV/31), bei dem ein Down-Syndrom vorlag. Über ihre Urgroßeltern väterlicherseits (I/1,2) ist sie - wie bereits erwähnt - mit ihrem Mann entfernt verwandt. Ihre weitere Familienanamnese ist ebenfalls unauffällig.

1.2. Schwangerschaft, Entbindung und Neugeborenenperiode

In der Frühschwangerschaft mit Martin hatte die Mutter starkes Erbrechen. Ihre Gewichtszunahme war mit 20 kg erhöht. Wegen ziehender Unterleibsbeschwerden, die sie im 6. Monat im Zusammenhang mit Arbeiten beim ihrem Umbau ihres Hauses verspürte, habe sie von diesem Zeitpunkt an körperliche Belastungen vermieden.

Die Entbindung erfolgte in der 41. Woche nach Weheneinleitung. Die Plazenta habe manuell gelöst werden müssen. Die Geburtslänge von Niklas war mit 55 cm erhöht (> p 90; Geburtslänge von Katharina: 51 cm) ebenso wie sein Geburtskopfumfang mit 37 cm (> p 90; Katharina: ebenfalls 37 cm). Sein Geburtsgewicht lag mit 3680 g im oberen Normbereich (< p 90; Katharina: ebenfalls 3680 g). Die Apgarwerte werden mit -/8/10 angegeben. Niklas habe nicht sofort geschrien und erst nach dem Absaugen ein rosiges Hautkolorit bekommen. In der Neugeborenenzeit sei ein verstärkter Ikterus aufgetreten. Atmung und Trinkverhalten waren unauffällig. Er sei als „normales Kind" mit der Mutter nach Hause entlassen worden.

1.3 Entwicklung bis zum Untersuchungszeitpunkt im Alter von 3 $^{6}/_{12}$ Jahren

Martin sei im ersten Lebensjahr weniger aktiv gewesen als seine Schwester. Wegen einer allgemeinen Muskelhypotonie sei es ihm anfangs schwer gefallen, seinen Kopf zu heben. Seine psychomotorische Entwicklung sei verzögert verlaufen. Die Zahnung habe früh begonnen. Im Alter von drei Monaten hatte er bereits vier Zähne.

Im Alter von vier Monaten sei bei der kinderärzlichen Vorsorgeuntersuchung aufgefallen, daß Martin weder Fixieren noch Gegenständen mit dem Blick folgen konnte. Im Verlauf hätten sich Schwierigkeiten bei der Koordination seiner Augen- und Kopfbewegungen gezeigt. Er habe den Kopf schleudernd bewegt, um die Augen in die von ihm gewünschte Blickrichtung zu bringen. Das Fixieren lernte er erst im Alter von 6 – 9 Monaten. Zum normalen Zeitpunkt habe er mit dem Greifen und der Erkundung von Spielgegenständen begonnen. Sein Spielverhalten und seine taktile Wahrnehmung seien normal.

Im Alter von 8 Monaten sei in der Universitäts-Augenklinik München die Diagnose einer angeborenen okulomotorischen Bewegungsstörung im Sinne eines **Cogan-Syndroms** (siehe Seite 7) gestellt und eine Weitsichtigkeit diagnostiziert worden.

Spät habe Martin damit begonnen, sich zu drehen und sich weder rollend noch robbend fortbewegt. Nach Physiotherapie habe er im Alter von 9 – 12 Monaten viel gekrabbelt. Etwa im Alter von 2 $^{3}/_{12}$ Jahren habe er mit dem Laufen begonnen. Sein Gangbild sei noch etwas unsicher bzw. „tapsig" und er stolpere noch viel beim Rennen. Offensichtlich habe er Schwierigkeiten mit seiner Gleichgewichtskontrolle. Seine Gelenke seien überstreckbar.

Auch seine Sprachentwicklung verlaufe verzögert. Lange Zeit habe er nur mit Tönen lautiert. Erste gerichtete Silbenverdopplungen verwendete er im Alter von 2 $^{6}/_{12}$ Jahren (Mama, Pa-pa, O-a). Sein Sprachschatz wachse langsam. Er verständige sich durch Gestik bzw. eine von ihm selbst erfundene Zeichensprache und interessiere sich für die Buchstaben, die seine Schwester schreibe. Bei einem Hörtest sei eine leichte Einschränkung durch Flüssigkeitsansammlung hinter dem Trommelfell vermutet worden. Die Eltern haben jedoch den subjektiven Eindruck, daß Martin ausreichend höre. Er könne auch heute seine Augen- und Kopfbewegungen noch nicht gut koordinieren und sei in regelmäßiger ophthalmologischer Kontrolle.

Die Eltern beschreiben ihren kleinen Sohn als freundlichen, geistig wachen Jungen, dessen Entwicklung insgesamt um etwa ein Jahr verzögert sei. Er verstehe Zusammenhänge und könne sich an Regeln halten, sei aufgeschlossen und allem Neuen zugänglich. Er erhalte einmal pro Woche Physiotherapie zur Verbesserung von Psychomotorik, Gleichgewichts-

kontrolle und Körperwahrnehmung. Darüberhinaus werde Kraniosakraltherapie zur Wirbelsäulendeblockade sowie eine Osteopathiebehandlung zur Lösung von Spannungen im Kopfbereich durchgeführt.

Man habe den Eltern empfohlen, für Martin einen „Behinderten-Ausweis" zu beantragen. Sie wollen sich jedoch hinsichtlich seines Entwicklungspotentials dadurch nicht irritieren lassen. Es sei der Besuch eines Integrationskindergartens geplant.

2. Befunde im Alter von 3 $^{6}/_{12}$ Jahren

Martin zeigte sich bei der Untersuchung als freundlich-kooperativer, verständiger, gut adaptierter Junge mit Entwicklungsverzögerung bei nachgewiesenem Cogan-Syndrom, der seiner Schwester ähnlich sieht.

2.1 Phänotypmerkmale

Mit 103 cm ist seine Körpergröße normal für sein Alter (< p 75; p 50 für 3 $^{10}/_{12}$ Jahre) ebenso wie sein größenbezogenes Körpergewicht mit 15,4 kg (< p 50) und sein größenbezogener Kopfumfang mit 51 cm (p 50).

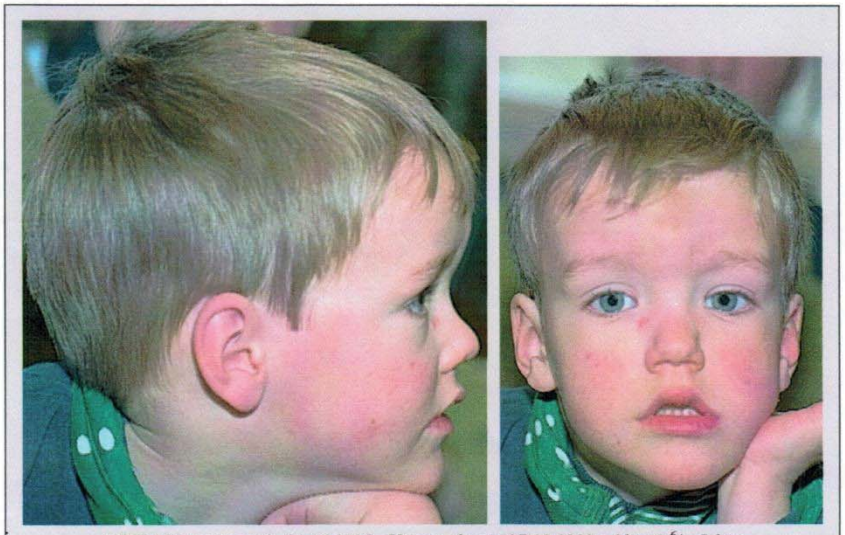

NIKLAS Martin • geb. 03.06.1995 • Untersuchung: 07.12.1998 • Alter 3 $^{6}/_{12}$ Jahre

Kraniofazies:
dolichozephale Kopfform (LBI = 70,2); Zustand nach spätem Fontanellenschluß; medial vorgewölbte Stirn (prominente Sutura metopica und Weichteilfülle über der Glabella); hypoplastische Stirnhöcker; prominente Supraorbitalbögen; lateral zurückweichender, medial vorgezogener Stirnhaaransatz; Haarwirbel im Bereich des hoch gewölbten Scheitels; lateral prominente Parietalhöcker; temporale Venenzeichnung; rechteckige Gesichtsform; hohes Mittelgesicht; leichte Wangenrötung

Augenregion:
weiter Interkanthalabstand; Unterlidfalten und Faltenbildung am inneren Lidwinkel beidseits; hohe, breite Lidspalten; laterales Unterlidektropium; Weichteilfülle im Oberlidraum; tiefliegende Augen; helle Iris; leichter Strabismus bei okulomotorischer Koordinationsstörung (siehe Anamnese); lange Wimpern; diffus inserierte, medial hypoplastische Augenbrauen

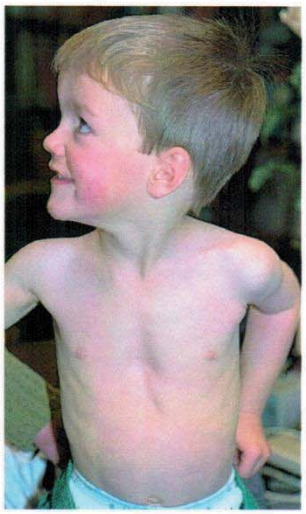

Nasenregion:
breite, eingesunkene Nasenwurzel; langer Nasenrücken; breite, hohe, kugelige, nach unten gerichtete Nasenspitze; kurze, hoch inserierendes Nasenseptum; leicht evertierte Nasenbodenebene

Mundregion:
gegenüber dem Ophryonradius zurückweichende Oberkieferregion; konkave, nach vorne geneigte, etwas lange Integumentaloberlippe; leicht divergierende Philtrumsäulen; Philtrummittelleiste; evertierte, M-förmige Schleimhautoberlippe; trapezoide Mundspalte; häufig offen gehaltener Mund; Zahnstellungsanomalien (nach innen geneigte Oberkieferzähne; Kreuzbiß), Kariesneigung; hoher Gaumen; Zustand nach vermehrtem Speichelfluß; evertierte, gegenüber der Oberlippe zurückweichende Schleimhautunterlippe; verstrichener Sulcus mentolabialis

Ohrregion:

lange, tief sitzende, geringfügig abstehende Ohren; rechts steil gestellte, links nach hinten geneigte Ohransatzlinie; transversal verlaufende Helixwurzel; breitbasig in die Wangenhaut übergehender aufsteigender Helixrand; breiter transversaler Helixrand; rechts schmales, links zurückweichendes Corpus anthelicis; beidseits breites Crus superius anthelicis; breite Fossa triangularis; weite Skapha; schmale, niedrige Koncha; prominenter Tragus; langer Lobulus

Stamm:
etwas kurzer Hals mit dorsal hochgezogenem Weichteilmantel; flacher Thorax; Trichterbrust; etwas weiter Mamillenabstand

Extremitäten:

obere Extremitäten:
kurze Hände (Mittelhandlänge mit 6 cm oberhalb der dritten Größenperzentile); distal sich leicht verschmälernde Finger; überstreckbare Fingergelenke; Brachyklinodaktylie 5

untere Extremitäten:
kurze Füße (Fußlänge mit 13,5 cm unterhalb der dritten Größenperzentile; Knick-Senkfüße; Zygodaktylie der Zehen 2 – 4; Sandalenlücke; Syndaktylie der Zehen 2-4; Tibialdeviation der 5. Zehe

Integument / Muskulatur:
allgemeine Gelenküberstreckbarkeit

Organsysteme:
kein Anhalt für Fehlbildungen; Sehstörung aufgrund der angeborenen okulomotorischen Koordinationsstörung im Sinne des Cogan-Syndroms (siehe Anamnese); Weitsichtigkeit

Neurologie:
Zustand nach Muskelhypotonie bei noch immer etwas schlaffem Muskeltonus; Gleichgewichtsstörung; Gangunsicherheit (trippelnd); Koordinationsstörung (s.o.)

Dermatoglyphen:

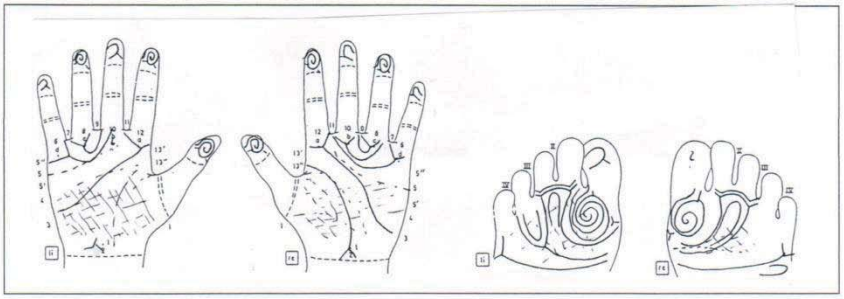

Palmae:
Häufung von Wirbelmustern auf den Fingerbeeren (6/6); erhöhte ab-Leistenzahl (48; normal < 47); fehlende Bemusterung des linken Zwischenfingerraums 4; zusätzliche Daumenfurche; starke Sekundärfurchung;

Plantae:
Zygodaktylietriradien z,z'; hohe Musterintensität; etwas seltenes Tibialschleifenmuster auf dem proximalen Hypothenar; starke Sekundärfurchung

2.2 Chromosomenuntersuchung

Die im Labor der Medizinischen Genetik der LMU München durchgeführte Chromosomenuntersuchung aus der Lymphozyenkultur des peripheren Blutes vom 08.02.1999 ergab bei

Martin nach G-Bandenanalyse im 500-Bandenstadium einen unauffälligen männlichen Chromosomensatz, **Karyotyp 46,XY**.

2.3 Molekulargenetische Untersuchung

Die zum Ausschluß eines fragilen X (FRAX-A) im molekulargenetischen Labor der Medizinischen Genetik der LMU durchgeführte PCR-Analyse und Southernblot-Analyse ergab bei Martin keinen Anhalt für eine instabile Trinukleotid-Repeatvermehrung im Bereich des FRAXA-Genorts, d.h. keinen Anhalt für ein Fragiles-X-Syndrom.

Darüberhinaus wurde auch eine FRAX-E Mutation ausgeschlossen.

3. Diagnose

Cogan-Syndrom

Beim Cogan-Syndrom handelt es sich um eine seit 1952 bekannte angeborene Unfähigkeit, rasche willkürliche horizontale Augenbewegungen durchzuführen („okulomotorische Apraxie"), während langsame horizontale Augenfolgebewegungen und vertikale Augenbewegungen ungestört sind. Diese neurologische Besonderheit hat eine verzögerte visuelle und/oder psychomotorische Entwicklung zur Folge. In der zweiten Hälfte des ersten Lebensjahres treten - wie bei Martin - kompensatorische Schleuderbewegungen des Kopfes auf. Während sich die Okulomotorik mit zunehmendem Alter bessert, haben die meisten betroffenen Kinder - wie Martin - eine motorische und sprachliche Entwicklungsverzögerung. Nicht selten ist auch ihre kognitive Entwicklung etwas verlangsamt, so daß später eine spezielle schulische Rücksichtnahme bzw. Förderung notwendig sein kann (Steinlin et al. 1992).

Bei einem Teil der Kinder lassen sich mit Hilfe der Kernspintomographie verschiedenartige, unspezifische neuroradiologische Veränderungen nachweisen, wie Hypoplasie von Kleinhirn oder Corpus callosum bzw. Heterotopien im Bereich der grauen Hirnsubstanz. Möglicherweise liegen bei anderen Kindern mit der selben Phänotypmanifestation kleinere Hirnstrukturveränderungen vor, die mit den gegenwärtigen Untersuchungsmethoden nicht entdeckt werden können, jedoch ursächlich für das komplexe Erscheinungsbild verantwortlich sind.

In den wenigen bisher vorliegenden Literaturbeschreibungen finden sich keine Hinweise auf weitere spezifische Phänotypmerkmale dieser seltenen genetischen Konstitution. Bei dem hier detailliert beschriebenen Erscheinungsbild von Martin handelt es sich daher wahrscheinlich nicht um syndromspezifische, sondern um familiäre Merkmalsausprägungen.

4. Genetische Beratung

4.1 Entwicklungsprognose

Aufgrund des bisher noch geringen verfügbaren Wissens über das phänotypische Spektrum des **Cogan-Syndrom** läßt sich zum gegenwärtigen Zeitpunkt nicht abschätzen, inwieweit

Martin seine leichte allgemeine Entwicklungsverzögerung mit Schwerpunkt im Bereich der Sprache in den nächsten Jahren aufholen wird. Um seine spezifischen Fähigkeiten und Bedürfnisse ohne den für ihn unzutreffenden Vergleich mit seiner Altersnorm wahrzunehmen, wurde für **Donnerstag, 30.09.1999, 11 Uhr** mit den Eltern eine gemeinsame Beobachtung seines spontanen Spielverhaltens in Interaktion der Montessoritherapeutin Frau Anderlik in Puchheim bei München, Bürgermeister-Kochstr. 25 verabredet.

4.2 Wiederholungswahrscheinlichkeit

Da das Cogan-Syndrom mehrfach bei Geschwisterkindern blutsverwandter Eltern aufgetreten ist, handelt es sich nach Mc Kusick (*257550) hierbei mit hoher Wahrscheinlichkeit um eine **autosomal rezessiv** erbliche Konstitution. Das bedeutet, daß beide Eltern als heterozygote Anlageträger für die gleiche Genveränderung anzusehen sind, die sich bei ihnen selbst nicht ausprägt. Das Cogan-Syndrom manifestiert sich nur, wenn beide betroffenen Allele homozygot an ein Kind vererbt werden. Die Wahrscheinlichkeit für das Auftreten dieser Vererbungsform beträgt 25%.

AUTOSOMAL REZESSIVER ERBGANG

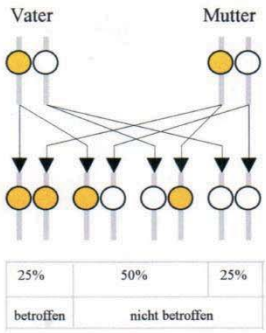

Martins Schwester Katharina kann nach diesem Vererbungsmodell entweder heterozygote Anlageträgerin sein wie ihre Eltern (Wahrscheinlichkeit 50%) oder die vermutete Genveränderung nicht tragen (Wahrscheinlichkeit 25%). Die Wahrscheinlichkeit, bei der Wahl ihres zukünftigen Partners wiederum auf einen Träger dieser Genveränderung zu stoßen, ist gering, wenn dieser nicht aus dem näheren Verwandtenkreis stammt. So ist die Wahrscheinlichkeit für das Wiederauftretens der gleichen Besonderheiten wie bei Martin bei ihren zukünftigen Kindern gering.

Auch für die zukünftigen Nachkommen von Martin wäre die Wahrscheinlichkeit für das Wiederauftreten der bei ihm vorliegenden Besonderheiten gering einzuschätzen.

München, 14.07.1999

Prof. Dr. med. Sabine Stengel-Rutkowski
Humangenetikerin

Medizinische Genetik

Klinikum Innenstadt, Kinderklinik
Leiter: Prof. Dr. med. Jan Murken
Goethestraße 29 · 80336 München
Tel. Beratungsstelle: 0 89 / 51 60-36 83
Fax: 0 89 / 51 60-44 68

Ludwig-Maximilians-Universität München LMU

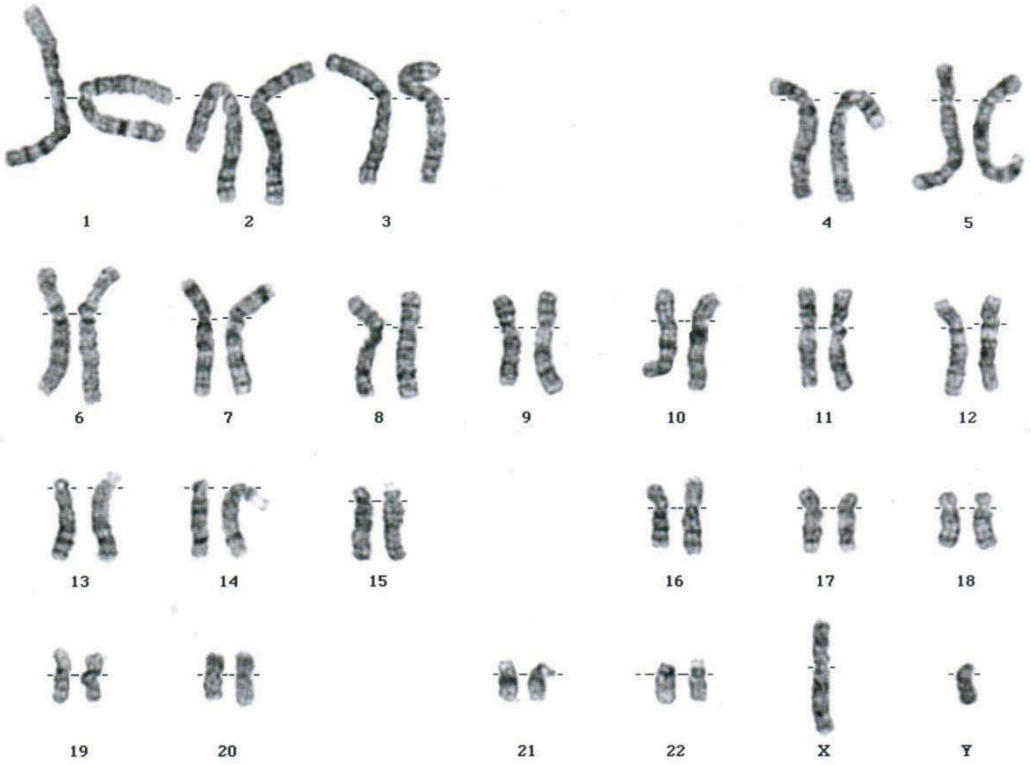

Name: NIKLAS, Martin **geb.: 3.6.95** Lymphozyten-Kultur Nr.: 10125 vom: 8.2.99

Indikation: geistige Behinderung

Präp: b Koord: L-48,2-96,0(B) Bearb: Lo
Mitosen: 20 Karyogramme: 6 Färbung: GTG
Karyotyp: 46,XY,9qh+,14ps+ Bandenzahl: 500

Kommentar:

Beurteilung: normaler männlicher Chromosomensatz

München, den 2.3.99

Prof. Dr. Jan Murken OÄ Dr. Angelika Albert Dr. Simone Schuffenhauer

Medizinische Genetik
Genetische Beratungsstelle
Kinderklinik, Klinikum Innenstadt
Leiter: Prof. Dr. med. Jan Murken

LMU Ludwig-Maximilians-Universität München

Medizinische Genetik · Goethestraße 29 · 80336 München

Frau Prof. Dr. med. Stengel-Rutkowski
im Hause

München, 8.4.99

Humangenetisches Gutachten

Molekulargenetische Untersuchungen auf fra(X)-Mutationen:

Wir erhielten am 9.2.99 eine Blutprobe des Kindes Niklas, Martin, geb. 3.6.95 zur molekulargenetischen Untersuchung auf eine fra(X)-Mutation.

Befund:

DNA-Nr.	Name, geboren	FRAXA	FRAXE
#15148	Niklas Martin, 3.6.95	N	N

Bei dem Kind Niklas, Martin konnten sowohl in der PCR-Reaktion als auch in der Hybridisierung nicht verlängerte Allele im FRAXA- und FRAXE-Locus nachgewiesen werden.

Interpretation des Befundes:

Es besteht kein Hinweis auf das Vorliegen einer fra(X)-Mutation im Sinne einer GCC-Triplett-Verlängerung.
Falls es in der Familie weitere betroffene männliche Familienmitglieder gibt, ist die Abklärung einer X-mentalen Retardierung sinnvoll. Genaue Einzelheiten hierzu können wir gerne im Rahmen eines kurzen Telefongespräches klären.

S. Balg
Dr. med. S. Balg

E. Holinski-Feder
Dr. med. E. Holinski-Feder

J. Murken
Prof. Dr. J. Murken

Dieses Labor nimmt regelmäßig an qualitätssichernden Maßnahmen nach den Richtlinien des Berufsverbands Medizinische Genetik teil.

Sekretariat: 0 89 / 51 60-36 83 Telefon: 0 89 / 51 60-44 76
Durchwahl: 0 89 / 51 60- Fax: 0 89 / 51 60-44 68

U-Bahnstation Sendlinger Tor oder U/S-Bahnstation Hauptbahnhof

http://www.pedgen.med.uni-muenchen.de

Anlage 6

Sozialpädiatrisches Zentrum und Fachklinik für
Sozialpädiatrie und Entwicklungsrehabilitation
des Bezirks Oberbayern
Direktor: Prof. Dr. med. Dr. h.c. H. v. Voss
im KINDERZENTRUM MÜNCHEN

bezirk oberbayern

KINDERZENTRUM MÜNCHEN - Heiglhofstr. 63 - 81377 München

Fam.
M. Niklas
Angerweg 2

82433 Bad Kohlgrub

81377 München
Heiglhofstr. 63
Telefon: (089) 710 09 - 0
Durchwahl: 710 09 -
Telefax: (089) 710 09 -
16.7.99 59632

- mit der Bitte um Weiterleitung an den betreuenden Kinderarzt -

Entwicklungspsychologischer Bericht zu Martin N i k l a s * 3.6.95

Martin wurde am heutigen 16.7.99 zur entwicklungspsychologischen Untersuchung erstmals vorgestellt. Es handelt sich um einen jetzt 4;1 Jahre alten Jungen mit Cogan-Syndrom.

In der Exploration zu den Entwicklungs- und Verhaltensmerkmalen berichten die Eltern, daß sichMartin sehr gut beschäftigen könne und mit Vorliebe Lego, Autos u.ä., sowie Bilderbücher zur Hand nehme. Motorisch hat er Fortschritte gemacht, z.B. beim Ballspielen und beim Klettern, ist aber durch seine Augenfolgebewegungsstörung beeinträchtigt. Er verstehe viele Alltagsaufträge und Gesprächsinhalte zuverlässig, kommentiert Abbildungen und Ereignisse pantomimisch und lautmalerisch, ahmt Melodien nach, vermag aber außer Mama, Papa, O(m)a und "dada" (Katharina) keine Worte zu bilden und weicht Imitationsanforderungen aus. Im Alltag ist seine Stimmung in der Regel ausgeglichen und kooperativ. Er kann aber sehr zornig reagieren, wenn er etwas machen soll, was er nicht möchte, oder seine Schwester ihm etwas wegnimmt; klare Ankündigungen und Erklärungen helfen ihm, dies zu akzeptieren. - Die gegenwärtige Entwicklungsförderung umfaßt logopädische und psychomotorische Behandlung. Bei der logopädischen Arbeit stehen mundmotorische Anregungen im Vordergrund, auf Nachsprechübungen u.ä. wird verzichtet.

Wir führten eine Entwicklungseinschätzung mit den sprachfreien Aufgaben der McCarthy Scales of Children's Abilities (MSCA) sowie den Sprachverständnisaufgaben von Reynell durch. Martin arbeitete sehr kooperativ und aufmerksam mit; lediglich bei Aufgaben, die er selbst als zu schwierig einschätzte, neigte er zu raschem Ausweichen (z.B. beim Malen). Mitunter benötigte er zusätzliche Hinweise zur Aufmerksamkeitssteuerung (z.B. bei Nachbauaufgaben), um dann die Aufgabe richtig zu lösen. Puzzle-, Nachbau- und Sortieraufgaben werden vergleichbar einem 3 1/2jährigen Kind bewältigt, Nachzeichnen fällt ihm - bei grundsätzlichem Bemühen um Orientierung an einer Vorlage - etwas schwerer.

Bei Sprachverständnisaufgaben bewältigt er zuverlässig Aufgaben, bei denen verschiedene Tätigkeitsbegriffe oder Ortsbeziehungen (auf/hinter/unter) zu beachten sind, Aufträge mit Beachtung jedes Satzteils umgesetzt werden sollen (z.B. "Laß den Hasen das Bett schieben"). Eigenschaftsbegriffe der Größe werden z.B. beherrscht, nicht aber der Farbe. Insgesamt ergibt sich ein Sprachverständnisstand von knapp drei Jahren.

Während der Untersuchung - wie auch zu Hause - versucht sich Martin mit differenzierten Gesten mitzuteilen. Er kommentiert Bilder und äußert, was er möchte (z.B. mit spezifischen Gesten für Haus, viele, Autos), beginnt Gesten zu kombinieren. Eine Silben- oder Wortnachahmung gelingt nicht.

Wir sehen somit eine leichte Entwicklungsverlangsamung der sprachfreien und rezeptiven Sprachfähigkeiten; offensichtlich verfügt Martin über Kompensationstechniken, so daß seine Augenbewegungsstörungen bei vielen Tätigkeiten kaum ein Handicap darstellen. So vermag er z.B. bei Puzzle- und Sortieraufgaben systematisch zu arbeiten. Das breite Spielrepertoire, sein gutes Sprachverständnis für alle Alltagsäußerungen und sein sichtliches Kommunikationsinteresse, das er gestisch ausdrückt, stellen sehr günstige Voraussetzungen für die Integration in einen Kindergarten dar. Wir unterstützen daher sehr die Absicht der Eltern, ihn in einem integrativen Kindergarten in Murnau anzumelden. Dort wird die Förderung seiner sozialen Entwicklung im Vordergrund stehen, während die Übung motorischer Geschicklichkeit und vor allem kommunikativer Fähigkeiten außerhalb des Kindergartens in Therapien stattfinden kann.

Für die Schwerpunktsetzung der logopädischen Arbeit empfehlen wir eine intensive Förderung von Handzeichen als Verständigungsmittel als Ergänzung der lautsprachlichen Angebote. Die Erfahrung zeigt, daß bei Kindern mit gutem Sprachverständnis und Kommunikationsinteresse, der Aufbau alternativer Kommunikationsformen sehr erfolgreich und hilfreich für ihre soziale Entwicklung ist. Dies bedeutet nicht Verzicht auf die Hoffnung auf lautsprachliche Fortschritte, sondern eine zwischenzeitliche Konzentration auf einen anderen Weg der Verständigung im Sinne der gestenunterstützten Kommunikation. Dabei gilt es, die gelernten Handzeichen zu systematisieren und in allen Alltagssituationen einschließlich des Kidnergartens anwenden zu lernen.

Unabhängig von weiteren diagnostischen Untersuchungen haben wir vereinbart, eine Wiedervorstellung im Laufe eines Jahres zu planen zur weiteren Entwicklungsberatung. Die Eltern werden sich ihrerseits zu einem konkreten Termin erneut melden. Zwischenzeitlich stehen wir bei Fragen gern zur Verfügung.

Dr. K. Sarimski
Dipl.-Psych.
Psych. Psychotherapeut

Dr. R. Schamberger
Psych. Psychotherapeutin
Ltd. Psychologin des Sozialpädiatrischen Zentrums und der Klinik

i.V.

Prof. Dr. Dr. H. v. Voss
Ärztlicher Direktor

Anlage 7

Abschlußbericht zum Entwicklungsstand Juni 2002

NAME: Martin Niklas

GEBURTSDATUM: 03.06.95

Martin Niklas besucht seit 01.05.2000 die Integrationsgruppe der Kindertagesstätte St. Nikolaus in Murnau.

DIAGNOSE: - Congan Syndrom

AUGENBLICKLICHE FÖRDERMASSNAHMEN: - Kunsttherapie

- Physiotherapie
- Logopädie

Sozial-Emotionaler Bereich

Martin hat sich gut in die Gruppe integriert. Er hat feste Spielpartner, mit denen er sich, durch seine verbesserten sprachlichen Leistungen, gut auseinandersetzen kann. Beziehungsprobleme gibt es dann, wenn er „seinen Willen" nicht durchsetzen kann. Er reagiert wütend und blockiert die Kommunikation. Seine Arbeitshaltung hat sich gebessert, obwohl er nach ca. 20 –30 Min. Konzentration oft schlapp und müde wirkt. Er hat eine hohen Selbstanspruch und reagiert bei Fehlern sehr frustriert. In den Therapiestunden ist sein Arbeitstempo sehr langsam, was sich ausdehnt bis auf den Gruppenalltag.

Kognitiver Bereich

Die Diagnostik hat ergeben, dass hier zwar Defizite vorliegen, die ihm aber trotzdem ermöglichen die Diagnose-Förderklasse zu besuchen. Martin ist in der Lage Bilderbücher und Erzählungen inhaltlich zu erfassen. Bei Gesellschafts- u. Regelspielen zeigt er ein gutes Regelverständnis. Arbeitsanweisungen kann er problemlos ausführen.

Motorischer Bereich

Es ist bekannt, dass der Junge in diesem Bereich stark durch seine Behinderung beeinträchtigt ist. Sicher liegt hier auch teilweise seine verlangsamte Arbeitshaltung begründet.
Der grobmotorische Bereich wird durch die KG abgedeckt. In der Feinmotorik sollte er weiterhin Unterstützung erhalten.

Sprachlicher Bereich

Die Sprachentwicklung macht zunehmend Fortschritte. Gegenüber den Kindern und dem Personal kann er sich verständlich ausdrücken, was ihm selbstsicher werden lässt, sodass er in Konfliktsituationen nicht mehr so schnell aggressiv reagiert. Eine logopädische Behandlung wird auch weiterhin erforderlich sein.

Lebenspraktischer Bereich

Martin ist sehr selbständig geworden. Dinge des täglichen Lebens erledigt er ohne große Probleme. Da er sich leicht ablenken lässt, benötigt er für einfache Dinge viel Zeit. Durch seine motorischen Schwierigkeiten und seinen Sehfehler ist das Essverhalten nicht altersentsprechend. Er bedarf ständiger Anleitung. Den Eltern wurde geraten, auch daheim darauf zu achten.

Sonstiges

Da der Junge das Schulalter erreicht hat, wurde die Diagnose-Förderklasse in Farchant für angemessen befunden. Abgeklärt wurde dies mit den entsprechenden Therapeuten, der Schule und den Eltern.

U. Kinzel

U. Kinzel, Leitg. I-Gruppe

Kindertagesstätte
St. Nikolaus
Längenfeldweg 33
82418 Murnau a. St.
Tel. 08841 / 33 22

Anlage 8

Christophorus-Schule
Sonderpädagogisches Förderzentrum Farchant
Partenkirchner Straße 36 82490 Farchant

Tel. 08821/943410 Fax 08821/9434121

Sonderpädagogisch-psychologisches Gutachten

Testperson:	**NIKLAS Martin, geb. 03.06.1995**
Testleiter:	Paul Stiegler, SoKR
Testdatum:	07.03.02 / Kindergarten St. Nikolaus, Murnau
Testanlass:	Einschulungsdiagnostik
Test:	CFT 1 (sprachfrei in Einzelsituation)
Testsituation:	ungestört, zuerst wurde in der Gruppe mitgearbeitet, dann allein mit Martin ein Memory-Spiel und ein Puzzle gemacht. Danach fand der Test statt. Martin war motiviert, arbeitete gut mit, bekam aber nach 15 Minuten Testzeit Konzentrationsprobleme. Die Testanweisungen wurden alle verstanden. Bei Item 3 waren mehrere Erklärungsversuche notwendig.

Testergebnisse:

Altersnorm I	**Gesamt-IQ**	**81**
bei 6;5	Items 1 und 2	73
(Alter 6;9)	Items 3 - 5	91

Testanalyse:

Item 1	Feinmotorik, Kurzzeitgedächtnis Die Zeichen sind unsicher, teilweise verlor er die Orientierung.	3 v. 12 Pkt.
Item 2	vorausschauendes Handeln Die Aufgabenstellung war klar - konnte nur ansatzweise umgesetzt werden.	2 v. 12 Pkt.
Item 3	analytisches Denken Es war schwierig, die Aufgabenstellung zu erklären. Letztlich wurde sie verstanden.	4 v. 12 Pkt.

Item 4	visuelle Wahrnehmung Erste Probleme mit der räumlichen Wahrnehmung deuten sich an.	5 v. 12
Item 5	logisch-räumliches Denken Hier wird zu 4 Fällen besonders deutlich, dass es Richtungsprobleme gibt.	4 v. 12

Testinterpretation:

Große Probleme hat Martin im Bereich der Feinmotorik und der Handführung. Dies ist bereits erkannt und wird therapiert.
Ähnliches gilt für die Sprache. Bei beiden besteht erheblicher Förderbedarf.
Im kognitiven Testbereich erzielte Martin Werte, die im unteren Teil der Normalbegabung liegen. Hier fallen Unsicherheiten in der räumlichen Orientierung auf. Die Seitendominanz ist bei einem Kurztest bei Auge, Ohr, Hand und Fuß rechts.

Einschulungsempfehlung:

Martin ist im September 2001 schulpflichtig geworden. Er wurde zurückgestellt. Deshalb stellt sich für September 2002 die Frage der richtigen Schule.
Martin wird bereits umfangreich therapeutisch gefördert.
Die deutliche Teilleistungsstörung im graphomotorischen Bereich lässt es geraten erscheinen, dass Martin zu Beginn seiner Schulzeit eine Diagnose- und Förderklasse besucht. Das Arbeitstempo und die Anforderungen der Grundschule wären zu hoch für ihn.
Es bestünde die Gefahr, dass die feinmotorischen Schwierigkeiten dann auch andere Begabungsteile belasten.
Die normal ausgeprägten kognitiven Fähigkeiten lassen eine Umschulung an die Grundschule (was aber nicht zugesagt werden kann) erwarten.
Die bereits eingeleiteten Therapien sind auch während der Schulzeit notwendig. Die Schule kann diese nicht anbieten.

Aufgestellt:
Farchant, 11.03.2002

Paul Stiegler, Schulleiter

Anlage 9

Schwabinger Krankenhaus

Manuela Bommer
Sprachheilpädagogin M.A.
Ettalerstr. 1
82490 Farchant
Termin nach Vereinbarung
unter: 0 88 21 / 5 98 71

Sprachtherapeutischer Bericht
Martin Niklas, geb. am: 03.06.1995
Verlauf: Sept. 2002 – Mai 2006

Als Martin 2002 in die Diagnose- und Förderklasse der Christophorus-Schule in Farchant eingeschult wurde, übernahm ich Martin von einer Kollegin in Murnau.

Vom Juli 1999 liegt ein entwicklungspsychologischer Bericht vor, wonach Martin zu diesem Zeitpunkt noch kaum sprach.„Er kommentiere Abbildungen und Ereignisse pantomimisch und lautmalerisch, ahme Melodien nach, vermöge aber außer mama, papa, oma und dada (für seine Schwester Katharina) keine Worte zu bilden und weiche Imitationsanforderungen aus.“ Der Sprachverständnisstand lag zu diesem Zeitpunkt (Martin ist 4;1 Jahre alt) bei knapp 3 Jahren. Als günstige Vorraussetzungen für einen integrativen Kindergarten wurden in dem Bericht ein breites Spielrepertoire, ein gutes Sprachverständnis für Alltagsäußerungen und sein sichtliches Kommunikationsinteresse, das er gestisch ausdrückt, angegeben.

In der ersten Spontansprachprobe im November 2002 äußerte sich Martin meist kurz: /bille putzen/ /trafpunt/ /anders piel/ /nich das da/ /ich fertig hab/. Habe ich nachgefragt, so wurden die Sätze auch ausgefeilter, z.B:/der mägen tut milch trinken/ / ich brauche den roten/. Die Artikulation hat er teilweise noch vereinfacht. Zudem lag eine multiple Interdentalität vor.
Der Schwerpunkt lag auf dem Satzbau mit dem Ziel des Modal-Verb-Gebrauchs als Übergang zur Verb-Zweit-Stellung und der Artikulation des <h>, das er initial wegließ.
Im 1. Schuljahr haben wir die fehlenden Laute <k> und <sch> angebahnt und mit Hilfe von Handzeichen unterstützt. Paralell zum Leselehrgang in der Schule hat Martin diese Inhalte (trotz erschwerten, weil beengten Mundraumverhältnissen) vergleichsweise schnell erlernt. Lesespiele und Rollenspiele stehen zu dieser Zeit an. Martin liest gern und gut. Er bemüht sich stets, Gelerntes einzubringen.

Das 1. Halbjahr 2004 haben wir mit Präpositionen und Nebensatzkonstruktionen verbracht. Immer verpackt in Spiele und kombiniert mit Leseinhalten.
Die Kasusformen Akkusativ und Dativ wurden auf diese Art und Weise immer miteinbezogen. Im 2. Halbjahr haben wir das phonologische Bewusstsein in Form von Reimen, Silben klatschen, Laute heraushören, Minimalpaare finden und das Erlernen eines „physiologischen“ <s> in den Vordergrund gestellt. „Oblaten angeln“ und „Lieblingsplatz“ wurden zu alltäglichen Übungen. In dieser Zeit fingen wir auch mit Bildgeschichten an. Zu Beginn konnte die Reihenfolge nicht richtig gelegt werden.
Die Spontansprache fiel – je nach Tagesverfassung – sehr unterschiedlich aus. Manchmal begeisterte er mich mit tollen Sätzen, manchmal reichte es nur für Kurzinformationen in Form einer 2 –3-Wort-Äußerung.

Manuela Bommer
Sprachheilpädagogin M.A.
Ettalerstr. 1
82490 Farchant
Termin nach Vereinbarung
unter: 0 88 21 / 5 98 71

Mithilfe des Laptops und einem Programm, das sich „Palabra" nennt, haben wir gelesen, Bandwurmtexte gebändigt, Wortgrenzen entdeckt, Fehlertexte entlarvt und auch Leichtes wie Artikel-Lotto gespielt. Martin suchte sich meist den längsten Text zum Lesen aus. Er liebt das Herausfordernde und hat riesigen Spaß dabei.

Im Februar und März 2005 kam Martin nicht, da beide Nieren versagt hatten und er in Ihrer Obhut war.
Danach begleiteten uns unregelmäßige Verben, Quatschsätze, Rätselaufgaben und Nebensatzkonstruktionen.
Martin ist lebendiger geworden und hat sich sehr zu seinem Vorteil entwickelt.

Von Sept. bis November 2005 habe ich den Psycholinguistischen Entwicklungstest durchgeführt, um den aktuellen Ist-Stand zu eruieren.
Gute Ergebnisse erzielte er auf der Repräsentationsstufe (Organisation, Verschlüsselung) in den Untertests : Bilder deuten (T: 60), Sätze ergänzen(T:56), Bilder zuordnen(T:58). Gegenstände handhaben(T:48) – Beim Wortverständis und Gegenstände beschreiben schafft er dagegen nur einen T-Wert von 36(WV) und 38(Gb).
Auf der Integrationsstufe, bei der es um Sequenzen, Automatik und Wahrnehmungsgeschwindigkeit geht, liegt er mit wiederum 4 Untertests noch innerhalb der Streuung von 10 T-Werten. Er erreicht beim Grammatiktest einen T-Wert von 41, beim Wörter ergänzen einen Wert von 44, beim Laute verbinden und Objekte finden einen T-Wert von 43. Beim Symbolfolge-Gedächtnis schneidet er mit einem T-Wert von 38 viel besser ab als im rein auditiven Zahlenfolge-Gedächtnis mit einem T-Wert von 22.
Die Ergebnisse wurden ausführlich mit Frau Niklas besprochen und decken sich mit ihren Erfahrungen und den Leistungsnachweisen in der Schule.
Einzelne Inhalte kann Martin gut erfüllen. Schwierig wird es für den Buben, wenn der Übergang von einer Aufgabe zur nächsten zu schnell vor sich geht. Das „Um-Switchen" von einer Aufgabenstellung zur nächsten dauert. Diese Zeit hat er in einer Probe nicht.

Jetzt liegen die Schwerpunkte bei der Vertiefung des Schriftspracherwerbs mit dem Verschriftlichen von Geschichten und der Differenzierung grammatikalischer Inhalte.
Diese werden uns noch eine Zeit lang begleiten.

Zusammenfassung:
Martin hat sich – meiner Meinung nach – so gut entwickelt, weil er intrinsisch höchst motiviert ist. Es macht riesigen Spaß mit ihm zu arbeiten, weil er eigentlich immer bemüht ist.
In letzter Zeit ist er nicht mehr so angepasst wie früher – wir schließen mehr Kompromisse.
Ich begrüße das sehr, weil es neue Herausforderungen für uns beide mit sich bringt.
Mit Frau Niklas besteht ein intensiver Austausch.

Ich hoffe, dass sich die Hörproblematik nicht einstellt. Über seine Bauchfell-Dialyse berichtet Martin sachlich. Ich habe das Gefühl, dass er damit gut umgehen kann.
Eine kieferorthopädische Behandlung wäre sinnvoll, um in diesem Bereich sekundären Schädigungen, wie Kopfweh etc. vorzubeugen.

Mit freundl. Grüßen

M. Bommer
28.5.2006

Anlage 10

Kinderklinik und Poliklinik des Klinikums rechts der
Isar der Technischen Universität München
Kinderklinik Schwabing
Direktor: Prof. Dr. Stefan Burdach

Städtisches **Klinikum München** GmbH
Krankenhaus München Schwabing
Akademisches Lehrkrankenhaus

Kinderklinik und Poliklinik der Technischen Universität München
Kinderklinik Schwabing • Kölner Platz 1 • 80804 München

Frau
Dr. med. Barbara Seuß
Ottmar-Weiß-Straße 5

82487 Oberammergau

Vorläufiger Brief

Kölner Platz 1
80804 München

Station 24e
Telefon 0 89 / 30 68 -2278
Telefax 0 89 / 30 68 -3942

24h-Telefon:
0 89 / 30 68 – 2589
Internet:
www.kind.med.tu-muenchen.de
www.kms.mhn.de
E-mail:
Kinderklinik@lrz.tum.de

München, 04. 03 05
Mi/ 050304

Nachrichtlich:
- Garmisch-Partenkirchen Kreiskrankenhaus, Auenstr. 6, 82467 Garmisch-Partenkirchen
- Frau Dr. med. I. Franke, St. Martin-Str., 82433 Bad Kohlgrub
- Herrn Martin Niklas Angerweg 2 82433 Bad Kohlgrub
- Dialyse im Hause

Patient **NIKLAS, Martin**, geboren 03.06.1995

Sehr geehrte Frau Kollegin Dr. Seuß,

wir berichten über unseren gemeinsamen Patienten, der sich vom **11.02.2005** bis **4.03.2005** in unserer Betreuung befand.

Diagnosen: **Nephronophthise mit Peritonealdialyse bei bekannter okulomotorischer Apraxie (Cogan II) und Entwicklungsretardierung**

Anamnese: 9 1/2 Jahre alter Junge mit psychomotorischer Retardierung und bekannter okulomotorischer Apraxie (Cogan II Syndrom), seit ca. ½ Jahr müder als gewöhnlich, vor 2 Wochen fieberhafter Infekt der oberen Luftwege mit nicht-blutigen Durchfällen. Am 05.02. im Blutbefund beim Hausarzt ausgeprägte Anämie (Hb 6,3 g/dl), daher Einweisung in die Kinderklinik Garmisch-Partenkirchen. Dort Zeichen einer Niereninsuffizienz mit Crea 9,42 mg/dl, Harnstoff 332 mg/dl, Phosphat 4,5 mmol/l, Kalium 5,42 mval/l. Die Diurese betrug etwa 1,7 ml/kg/h, keine Ödeme. Zur Nierenersatztherapie erfolgte die Verlegung auf unsere Intensivstation.
Großmutter mütterlicherseits habe einseitige Schrumpfniere.

Klinischer Befund: 9 Jahre alter, kooperativer Junge in gutem AEZ. Gewicht 28,9 kg. Haut rein, kein Exanthem, keine Petechien, keine Ödeme, Schleimhäute feucht. Keine Lymphadenopathie, keine Struma. HT rhythmisch, 2/6 Systolikum über Erb, periphere Pulse bds. palpabel. Pulmo stgl. belüftet, Eupnoe, keine Obstruktion, keine RGs. Abdomen weich, keine Resistenzen, keine Druckdolenz, keine Abwehrspannung, DG über allen Quadranten normal, keine Hepatosplenomegalie. Blander HNO-Status. Gelenke frei beweglich, WS o.p.B.

Labor: Siehe bitte auch beiliegenden Ausdruck. Unauffälliger Urinstix
Lipase 116 U/l (Richtwert 13 – 60).

Mikrobiologische Untersuchungen:
Stuhl: Rotaviren und Adenoviren negativ. Yersinia enterocolitica, Salmonellen, Shigellen, Campylobacter kulturell nicht nachweisbar.
Untersuchung auf EHEC der Serogruppe O 157 sowie EPEC der Serogruppe O 26, O 55, O 86, O 111, O 114, O 119, O 125 – O 128, O 142 und O 158 kulturell nicht nachweisbar. Verotoxin ELISA negativ.
Mittelstrahlurin: Aerob kein Wachstum nach 24h. Pilze kulturell nicht nachweisbar.
CAPD-Dialysat: Pilze kulturell nicht nachweisbar.

Serologische Untersuchungen:
Streptokokken-Antikörper: Anti-Streptolysin 366 IU/ml, Anti-Streptokokken-DNAse B 600 E/ml, erhöhter Titer.
EBV-Antikörper: IgM schwach positiv, IgG negativ, EBNA IgG positiv.
HHV6-Antikörper: IgM und IgG positiv.
Hepatitis-Serologie: Hepatitis A, B und C negativ.
Negativ: Masern-, Mumps-, Cytomegalie-, Herpes simplex-Virus- und Röteln- IgG- und IgM-Antikörper. Varizellen-Antikörper IgM negativ, IgG 5600 IU/l
Röteln IgM-Antikörper positiv, IgG-Antikörper negativ.
Blutgruppe: B Rh pos., CcDee, Kell-negativ, Antikörper Suchtest negativ, direkter Coombs-Test negativ.
ANA, ANCA neg.

Weitere Befunde:
Thrombophilie-Diagnostik: Punktmutation des Faktor V und II-Gens nicht nachweisbar.
Punktmutation des MTHFR-Gens (np677)heterozygot nachweisbar. Sie bedingt kein erhöhtes Risiko für eine hereditäre Thrombophilie.
HLA-Typisierung.

EKG vom 22.02.2005: Respiratorische Sinusarrhythmie. Steiltyp. Vorhofserregung normal. Linksbetonung über der Norm. Etwas auffällige Form der T-Wellen. Relat. QT-Zeit oberste Norm. Zum 11.2.05 Zunahme der Linksbetonung und deutliche Besserung der relat. QT-Zeit. Noch keine Normalisierung.
Echokardiographie vom 22.02.2005: Die Dicke von Septum und HW liegt im obersten Normbereich. Zum 11.2.05 hat die Weite von LA und LV abgenommen.

Angiologische Untersuchung vom 04.03.2005: Bds. zeigt sich je eine typische Nierenarterie, die von den Flanken her praktisch komplett darstellbar ist bis in die größeren Aufzweigungen. Der Fluß zeigt seitengleich einen erheblich erhöhten Widerstand (RI bds. um 0,85). Die Nierenvenen soweit unauffällig. Die Aorta abdominalis und die Beckenarterien bds. mit iliaca interna weitgehend darstellbar, soweit regelrecht. Desgleichen die Beckenvenen und die cava. Regelrechter truncus coeliacus und A. mesenterica superior proximal. Die rechte V. jugularis interna zeigt sich in Rückenlage unauffällig, d.h. bei gerader Kopfhaltung schmal mit gutem Abstrom. Wenn der Kopf nach links gedreht wird, entsteht eine leichte Einflußstauung, die

Vene wird dann fast so kräftig kalibriert wie die danebenliegende A. carotis communis (gut 6 mm Durchmesser).

EEG vom 22.02.2005: Bei Wach- bis Müdigkeits-EEG abnormes EEG mit zu langsamer Grundaktivität aus dem schnellen Theta-Bereich. Kein Hinweis für Herdstörung, jedoch gewisse Rhythmisierung, außerdem bei HV einmalig kurzer abortiver steilerer Paroxysmus. Insgesamt Grenzbefund.

Sonographie Abdomen vom 28.02.2005: Echoreiche undifferenzierte Nieren bds. Parenchymatöse Organe ansonsten unauffällig .

HNO: Leichte TF-Retraktion li. Inneenohr bds Normakusis, geringe Schallleitungsstörung. Kontrollaudio!

RöntgenNasennebenhöhlen vom 24.02.2005:Gute Belüftung der Nasennebenhöhlen.
Li. Hand dv (Knochenalter) vom 24.02.2005: Die Größe, Form und Anzahl der Handwurzelknochen sowie die Entwicklung der peripheren Epiphysen entsprechen einem 8-jährigen Buben, so daß ein deutl. Entwicklungsrückstand vorliegt. Insgesamt strähnige Knochenzeichnung mit etwas dünner corticaler Randbegrenzung, was für eine diffuse Osteopenie spricht. Zeichen für eine floride renale Rachitis bestehen nicht.
Thorax a. Station im Liegen vom 14.02.2005:Der Herzschatten ist im Liegen gering größenbetont. Die Zf sind glatt abgrenzbar. Keine Ergüsse. Das Mediastinum ist nicht verbreitert. Seitengl. periphere und zentrale Lungengefäßzeichnung. Kein Anhalt für frische Infiltrate oder Überwässerung.
Thorax pa vom 24.02.2005: Das Herz von normaler Lage, Größe und Konfiguration. Leicht prominentes Aortensegment. Die Hili regelrecht. Die Lungen seitengl. belüftet. Das re. Zf glattbegrenzt, das li. in der Mitte leicht nach cranial hochgezipfelt, z.B. ältere pleuritische Veränderungen. Beurteilung: Weitgehend unauff. Herz- und Lungenbefund. Insbesondere keine Stauungszeichen.
Uroflow unauff.

MR des Schädels vom 02.03.2005:
Etwas betonte innere und äußere Liquorräume. Verdacht auf Fehlbildung im Bereich der hinteren Schädelgrube, die im weitesten Sinne in den Formenkreis einer sogenannten Molar Tooth Sign-Anomalie fällt. In Zusammenschau mit der gestörten Okulomotorik und der chronischen Nierenerkrankung würde der Befund somit im weiteren Sinne zu einem cerebello-oculo-renalen Syndrom passen.
Zähne, Ober-Unterkieferübersicht (OPT) vom 03.03.2005:Milch- Gebiß ohne Anhalt für ossäre oder dentale entzündliche Destruktionen. Leereres Zahnfach bei 4-8.

Pathologisch-zytologische Untersuchung (Dr. Ostertag-Körner, Heidelberg) vom 22.02.05:
Fortgeschrittene chronisch tubulo-interstitielle Nephritis bzw. Nephropathie mit partieller glomerulärer Verödung, bereits ausgedehnter tubulärer Atrophie sowie Mikrozysten an der Rinden-Markgrenze. Immunhistologisch uncharakteristischer Befund. Keine Immunkomplex-Ablagerungen, keine Hinweise für einen primär glomerulären Prozeß. Der Gesamtaspekt spricht in erster Linie für das Vorliegen einer juvenilen Nephronophthise.

Genetischer Befund:

Therapie und Verlauf:
Wegen dekompensierter Niereninsuffizienz bei V.a Nephronophthise bei okulomotorischer Apraxie wurde bereits am Aufnahmetag ein Tenkoff-Katheter gelegt und mit der Peritonealdialyse begonnen. Sie gestaltete sich insgesamt unkompliziert. Im Verlauf wurde der Intervall verlängert, die Einlaufmenge erhöht. Darunter langsam rückläufige Retentionsparameter. Der Patient hat gute Eigendiurese.
Nierenbiopsie am 11.2.2005: Befund siehe oben.
Bei erhöhten Blutdruckwerten Beginn mit antihypertensiver Therapie, zuerst mit Lopirin und Nifihexal ret.
Bei massiver Hypocalcämie (0,65 ionisiert, 1,3 mmol/l gesamt) war d. Calciumzufuhr intravenös, seit 13.2. p.o. erforderlich. Unter Therapie mit Phosphatbinder und phosphatarmer Nahrung langsamer Abfall des Phosphats.
Bei Aufnahme Hb von 5,7 g/dl, Transfusion von 1 EK und Beginn mit Recormontherapie.

MR-Befund, klinische Symptomatik und genetischer Befund sprechen am ehesten für ein

Medikamente bei Entlassung:
Norvasc 2x2,5mg
Delix 1,25mg-2,5mg
Beloc zok 23,75mg
Rocaltrol p.o. 0,25 µg
Calcium Acetat (500 mg) 3-6 Tbl. zum Essen
Recormon subc. (Mo. und Do.) 1500 E

Weitere Maßnahmen: Weitere Betreuung auch in unserer Dialyseabteilung. Tuberkulin-Test noch ausstehend.
HNO-Kontrolle.
Zur genetischen Beratung ist für Anfang April eine Vorstellung in unserer Genetik-Sprechstunde bei Frau Dr. Heye und PD Freisinger vorgesehen.

Mit freundlichen kollegialen Grüssen

Dr. Armin Grübl
Ltd. Oberarzt der Kinderklinik

Dr. P. Schlemmer
Stationsarzt

Anlage 11

An
KfH - Kinderdialysezentrum
Kölner Platz 1

80804 München

Stat. 1/11

Telefon: (089)
Telefax: (089)
Sekretariat: (089)

Datum: 11.01.2008

Unser Zeichen: P1511258 / F961858575 / 9 / Raggi / fe

Sehr geehrter Herr Kollege,

wir berichten Ihnen über Herrn **Martin Niklas**, geb.: 03.06.1995, der sich vom 12.12.2007 bis 12.12.2007 in unserer stationären Behandlung befand.

Diagnosen: Terminale, dialysepflichtige Niereninsuffizienz.

Therapie: Allogene, heterotope Nierentransplantation eines postmortalen Spenderorgans in die linke Fossa iliaca.

Anamnese: Bei Martin Niklas besteht eine terminale, dialysepflichtige Niereninsuffizienz auf dem Boden einer familiären Nephronophthise, es besteht Dialysepflicht seit 2005, Restausscheidung 1 bis 2 l pro Tag. Derzeit besteht bei dem Patienten keine Trinkmengenbegrenzung. Aufgrund der Listung bei Eurotransplant haben wir am 12.12.07 ein Organangebot erhalten und den Patienten daraufhin stationär einbestellt.

Therapie und Verlauf: Wir führten die Operation, wie geplant, durch. Der intraoperative Verlauf war regelrecht, eine Transfusion von Erythrozytenkonzentraten war nicht erforderlich.
In üblicher Weise haben wir den Patienten nach 5stündigem Aufenthalt im Aufwachraum per Intensiv-Transport zur weiteren Therapie in die Nephrologische Kinderklinik des Krankenhauses Schwabing verlegt.
Zum Verlegungszeitpunkt war der Patient kreislaufstabil ansprechbar, die Diurese bereits unter Stimulation in Gang.
Die Medikation zum Verlegungszeitpunkt wurde in Absprache mit den Ärzten der Kinderdialyse nicht pausiert und über Perfusor fortgeführt.
Wir danken an dieser Stelle ganz herzlich für die weitere Betreuung des Patienten.

Anlage 12

eDERHOF

IK-NR: K729 (A) / 999999994 (D)

Bericht ergeht an:
- Fr. OÄ. Dr. Montoya, Kinderklinik München-Schwabing
- Familie Niklas

Stronach, den 10.05.2010

Rehabilitationsabschlussbericht für: Niklas Martin, geb. am 03.06.1995
Adresse: Angerweg 2, 82433- Bad Kohlgrub
Kostenträger: AOK
Entlassungsform: normal

Sehr geehrte Fr. Dr. Montoya,

hiermit berichten wir über den oben genannten Patienten, der sich vom 27.03.10 bis zum 24.04.2010 zu einer Rehabilitationsmaßnahme in unserer Einrichtung befand.

Diagnosen:
- Nephronophthise,
- Cogan II Syndrom (okulomotorische Apraxie)
- NTx 12/07
- Z.n. akuter Abstoßungsreaktion

Anamnese:
Rehabilitationsantrag gestellt durch: Antrag mit Sozialdienst der AOK gestellt
Familienanamnese / Sozialanamnese: Eltern verheiratet; – Martin hat kaum Freunde zuhause; ist über seine Krankheit und Medikamente gut informiert – Ausbildung/Schule: Hauptschule/Förderschule; lässt sich leicht ablenken; dzt. Schulleistung schlecht, lernt allerdings bei Motivation leicht - schlechtes Selbstvertrauen; dennoch ist Martin Klassensprecher; möchte später Elektriker werden - 5 krankheitsbedingte Fehltage in den letzten 6 Monaten – GdB: 100% MZ: „G" + „H" - Therapien zuhause: hatte zuvor Logopädie und Bewegungstherapie, seit 2006 nicht mehr - Rehamaßnahmen bisher: keine - Erwartungen an Reha: Kontakt mit anderen Jugendlichen/mehr Selbstvertrauen
Dzt. Beschwerden / Beeinträchtigungen: dzt. „guter" Gesundheitszustand nach eigenen Angaben – körperliche Fitness gut (Fußball), leichter Bewegungsmangel – fühlt sich durch seine Erkrankung in der Schule nur wenig eingeschränkt, gibt an aber dennoch ziemlich überfordert zu sein

Körperlicher Untersuchungsbefund:
Patient in gutem Allgemeinzustand KG: 47,4 kg KL: 165 cm bei Aufnahme KG: 47,9 kg bei Entlassung.
HNO: Mundhöhle unauff.; Tympanon bds. OB, kleine Hals-LK, Schilddrüse OB
Augen: Nystagmus bei Augenbewegung nach außen
Cor: kurzes Systolikum, sonst rhythmisch, Frequenz 64 / min, Blutdruck 135/94 mmHg,
Pulmo: Vesikuläratmen, keine Atemnebengeräusche
Abdomen: Narben Unterbauch reizlos; weiche Bauchdecke, kein Druckschmerz, Leber am RiBo, Milz nicht vergrößert tastbar, Transplantatniere in re. Fossa iliaca unauff.
Haut: Normales Hautkolorit, kein Ikterus, keine Ödeme
Genitale: Tanner II
Bewegungsapparat: deutlich feinmotorische Defizite

Rehabilitationsziele:

- Verbesserung von Fein- und Grobmotorik
- Verbesserung der Konzentrationsfähigkeit durch Entspannungsübungen
- Verbesserung der Selbstständigkeit (Medikamenteneinnahme) und des Selbstwertgefühls
- Soziale Integration

Medizinischer Verlauf:

Von Seiten der Nierentransplantation verlief der 4-wöchige Aufenthalt völlig unauffällig. Der einmalig kontrollierte Tacrolimusspiegel lag mit 4,6 µg/l im unteren Zielbereich, die Nierenfunktion war stabil.
Im Vordergrund der Rehabilitationsbemühungen standen die durch die Grundkrankheit bedingten fein- und grobmotorischen Störungen.
Urin unauff., RR ~120/80
Die vom Heimatzentrum verordnete medikamentöse Therapie wurde beibehalten.

Erhobene Befunde:
Erhobene Blutbefunde liegen bei.

Spiroergometrie:

		Beginn	*Abschluss*
Leistungsfähigkeit:	**VO2max**	2123	1768
	VO2 max %	97	80
	VO2 max/kg	44,8	37,3
Hämodynamik:	**RRmax**	165/100	160/85
	HFmax	136	156
Ausbelastung:	**RER > 1**	nein	nein
Max. Leistung (min./Watt):		16 min. 159 W.	17 min. 159 W.
Anaerobe Schwelle:		nicht erreicht	nicht erreicht

Atemarbeit: leicht erhöht, bei mäßiger Hyperventilation
Atemmuster: normal ☒ restriktiv ☐ obstruktiv ☐
Trainingsintensität: nicht bestimmt ☒
Verlauf der Leistungsfähigkeit/Leistungsbereitschaft: eine Erhöhung der Leistungsfähigkeit konnte bei Martin bei der Messung nicht objektiviert werden. Er zeigte jedoch schon zu Beginn eine altersgemäß „gute" kardiorespiratorische Leistungsfähigkeit mit einem VO2max/kg von 44,8.

Physiotherapie/Bewegungsförderung:

Ist-Zustand:
Schmerzen im Fuß nach längerem Wandern. Knick-Senkfüße, allgemeine Haltungsschwäche, verminderte Gleichgewicht und Koordination, Kopf in SN re./ Rot n. li. fixiert. Langsames, aber sehr konzentriertes Umsetzen der vorgegebenen Übungen.
Maßnahmen:
Fußkräftigung und Gleichgewichtsübungen: Taping zur Korrektur des Fußlängsgewölbes; Zehengreifen, versch. Gangarten, wie z.B. Zehengang, Parcours auf untersch. Materialien; Gehen und Stehen auf Balancekissen, Balancieren, Drehübungen.
Rumpfkräftigung am Pezziball, Übungen zur Aufrichtung, Bauch- und Beinkräftigung.
Dehnen der Mm. Ischiocrurales und der Mm. Ischiadici.
Koordination: Ballspiele, jonglieren, Übungen am Trampolin.
Kondition: Ergometer und Trampolin
Abschluss:
Martin hat sehr konzentriert und gut mitgearbeitet und auch außerhalb der Therapie seine Übungen fortgeführt. Er hat sich in Koordination und Gleichgewicht verbessert.
Übungen für zu Hause wurden mit ihm erarbeitet und mitgegeben.
Empfehlung:
Weiterführende spielerische Übungen mit dem Ball oder Gleichgewichtsübungen mit dem Pezziball.

Massage:
Martin hat die durchgeführten Massagetherapien insgesamt sehr gut angenommen und interessiert auch alle Atemübungen mitgemacht. Er ist auch im Gespräch sehr offen, nur positive Körperwahrnehmung fiel ihm anfangs etwas schwer. Obwohl in seinen Bewegungen Koordination zu fehlen scheint, ist er im Rehaverlauf immer selbstbewusster geworden und weiß seine inneren und äußeren Stärken gut einzusetzen. Laut eigener Aussage haben ihm die Massageeinheiten sehr gut getan.

Psychomotorik / Erlebnispädagogik:
Allgemein Zustand zu Beginn der Rehabilitation:
Martin ist sehr motiviert und interessiert an Bewegungserfahrungen. Sein Hauptdefizit ist das Körperbewusstsein, die Körperansteuerung und Koordination.
Rehabilitationsziele:
Grundlagenausdauertraining, Muskelaufbau, Koordinationstraining, Körperbewusstsein, Körperansteuerung, Lebensfreude, Selbstbewusstsein und Selbstvertrauen über die Bewegung vermitteln;

Rehabilitationserfolg:
Die Grundlagenausdauer wurde durch ausgedehnte, abenteuerliche Spaziergänge und Radtouren in der Natur gefördert. Es kam im Laufe der Reha zu Verbesserungen in den Bereichen Körperansteuerung und Koordination. Martin wurde immer geschickter im Umgang mit seinem Körper und immer motivierter sich zu bewegen. Dies wurde über verschiedene adäquate Bewegungserfahrungen erreicht. (wie z.B. diverser Funsport, Ballsport, Wanderungen über „Stock und Stein.) Um den Rehabilitationserfolg zu erhalten, ist notwendig all diese Bereiche weiter zu fördern.

Schule/Lernbegleitung: Martin besuchte am Ederhof 3 Mal wöchentlich 3 Einheiten Lernbegleitung. In dieser Zeit fanden auch verschiedene Therapien statt.
Martin arbeitet sehr konsequent an seinem Arbeitsplan. Er kann sich gut an den Angaben orientieren und diese umsetzen. Es ist mir aufgefallen, dass er die Englischaufgaben immer wieder vor sich hinschiebt. Ich habe ihm zum Lernen der Vokabel Karteiblättchen gegeben und in der 3. Woche wurde vereinbart, dass er mit einem Mitschüler in der Mittagsruhe Vokabel übt. Trotz der offenen Unterrichtsform hatte Martin keine Probleme sich mit seinem eigenen Arbeitsstoff zu beschäftigen.
Im Umgang mit seinen Mitschülern hatte Martin sofort Kontakt, er konnte sich gut im Unterricht einbringen. In der Pause ist mir aufgefallen, dass er beim Bewegen am Kletterturm und in der Umgebung etwas länger braucht als die anderen Kinder, was ihn recht frustriert. Die Kinder haben aber schnell einen Weg gefunden gut miteinander umzugehen und so hat sich Martin dann mit andern Qualitäten einbringen können.

Klinische Psychologie und Gesundheitspsychologie:
Ausgangszustand:
Martin und seine Mutter machen einen guten Eindruck bei ihrer Ankunft am Ederhof. Sie wirken ausgeglichen und stabil. Mit der Erkrankung scheinen sie gut zurechtzukommen. Störend ist für Martin, dass er verlangsamt spricht und deswegen oftmals mit den anderen nicht so mithalten kann, wie er gerne möchte. Martin ist etwas ängstlich, traut sich nicht soviel zu.
Rehabilitationsziele:
Steigerung der Selbstständigkeit, Steigerung der sozialen Kompetenz (selbstständig Kontakte knüpfen), Steigerung des Selbstbewusstseins und Selbstvertrauens, Verbesserung der Frustrationstoleranz
Rehabilitationsverlauf:
Martin schafft es gut sich in die Gruppe zu integrieren und wird auf Grund seiner ruhigen und umgänglichen Art von den anderen Gruppenmitgliedern sehr geschätzt. Anfangs ist er eher noch ruhig und verschlossen, mit der Zeit wird er aber immer ausgeglichener und fröhlicher. Martin zeigt sich stets sehr aufgeschlossen und motiviert. Im Alltag macht es sich rasch bemerkbar, dass Martin hohe Ansprüche an sich selber stellt und rasch enttäuscht ist, wenn er meint diese nicht erfüllen zu können. Über die Reha hinweg ist Martin diesbezüglich etwas gelassener geworden und kann seine Kräfte/Grenzen besser einschätzen.
Martins Selbstbewusstsein hat sich gebessert und er schafft es selbstsicherer in der Gruppe aufzutreten.

Liste therapeutischer Leistungen (Anzahl der therapeutischen Einheiten während gesamter Reha)
(Code f. Dauer: C: 15min, F: 30min., H: 40, I: 45, K: 50, L: 60, M: 75, N: 90, Q: 120, R: 150, S: 180, T: 240, U: 300)

KTL	Durchgeführte therapeutische Leistung	Dauer/Anzahl
Psychomotorik		
A029	Sonstiges AD Training ohne Monitoring	L/4
A031	Dynamisches oder statisches Muskelaufbautraining mit Krafttrainingsgeräten	F/1
A039	Sonstiges Muskelaufbautraining	F/1
A040	Koordinatives Training	F/5
A051	Spielorientierte Sport- und Bewegungstherapie in der Halle oder im Freien	L/2
A069	Sonstige Sport- und Bewegungstherapie unter sportpädagogischen Gesichtspunkten	F/1
L021	Kleines Spiel (z.B.: Fangen)	L/4
L029	Sonstiges geeignetes Bewegungsspiel	F/1
A080	Psychomotorische Übungsbehandlung	F/3
Physiotherapie		
A022	Ausdauertraining ohne Monitoring	C/2
A032	dynamisch od. statisches MAB (ohne Geräte)	C/2
A063	Fußgymnastik	C/3
B019	sonstige Einzelbehandlungen	C/7
E083	GGW- Training	C/6
E084	koordinatives Training	C/4
B024	Wirbelsäulengymnastik (Gruppe)	F/7
Massage		
K 230	Massage	F/6
K 330	Reflexzonenmassage	F/3
Klinische Psychologie, Neuropsychologie		
F010	Psychologische Einzelberatung	H/1, C/1
F022	Verhaltenstherapeutisch orientierte Einzelintervention	F/1
F030	Therapeutische Intervention in Konfliktsituation	F/1
F051	Problem- und störungsbezogene Gruppenarbeit: Stressbewältigung	F/4
F054	Problem- und störungsbezogene Gruppenarbeit: Soziales Kompetenztraining	F/4
F058	Problem- und störungsbezogene Gruppenarbeit: Umgang mit Angst und Depression	F/2
F059	Sonstige problem- und störungsbezogene Gruppenarbeit	F/1
F089	Sonstige Entspannungsverfahren, Einführung in der Gruppe	F/2
Ärzte, medizinisches		
C070	Vortrag: Rehabilitation	K/1
C100	Ernährungsberatung in der Gruppe	M/1
D021	Sozialrechtliche Beratung	N/1
D071	Angehörigenschulung	Q/1
Allgemein		
	Schule	S/8, R/3
A080	Psychomotorische Übungsbehandlung	L/4, F/1, Q/1
A062	Sport- und Bewegungstherapie: Herz-Kreislauf	L/1, N/1
D100	Sozialtherapie als Großgruppe	F/1, L/3, Q/2, N/1
L034	Soz. Kom/Interaktion: Gruppenausflug/Bezugstherapeut	L/1, R/1
H072	Begleitung nach verhaltentherapeut. Expositionstraining	L/1
A039	sonstiges Muskelaufbautraining	F/1
A040	koordinatives Training	L/4, F/2
A094	Wassergewöhnung und Bewältigung	Q/1
L011	Bewegung und Sport in der Freizeit, ausdauerorientiert	L/3, N/1
A051	Spielorientierte Sport-Bewegungstherapie in Halle/Freien	L/3
E220	Produktorientiertes Arbeiten	S/1, N/3, L/1
E240	E.therapie im Rahmen der Bezugsgruppe (Handwerk)	L/1
L039	sonstige strukturierte soziale Kommunikation/Interaktion	N/2, L/2
C111	Psychoedukative Kochgruppe	Q/1
L032	Soz. Komm/Interaktion: Musik und Bewegung	F/1
D090	Sozialtherapeutische Aktivgruppe	L/1

Patientenfortbildung und Aufklärung:
Ärztliche Vorträge und Diskussionen in der Gruppe wurden zu transplantationsspezifischen Themenkreisen mehrfach durchgeführt.

Medikation bei Entlassung:

- CellCept 250mg – 0 – 250mg
- Prograf 2mg – 0 – 2mg
- Folsäure 10mg – 0 - 0

Abschlussbeurteilung

Martin schafft es gut sich in die Gruppe zu integrieren und wird auf Grund seiner ruhigen und umgänglichen Art von den anderen Gruppenmitgliedern sehr geschätzt. Im Alltag macht es sich rasch bemerkbar, dass Martin hohe Ansprüche an sich selber stellt und rasch enttäuscht ist, wenn er meint diese nicht erfüllen zu können. **Über die Reha hinweg ist Martin diesbezüglich etwas gelassener geworden und kann seine Kräfte/Grenzen besser einschätzen. Martins Selbstbewusstsein hat sich gebessert und er schafft es selbstsicherer in der Gruppe aufzutreten.** Martins Mutter hat sich mit ebenfalls betroffenen Eltern ausgetauscht und gemeinsam mit uns Strategien entwickeln, ihre alltäglichen Probleme zu bewältigen. Durch die Ärzte erfolgte eine Weiterbildung der Eltern zu aktuellen medizinischen Problemen bei Organersatztherapie, sowie eine Begleitung der Eltern durch unsere Psychologin in wöchentlichen Gesprächen in der Gruppe und in Einzelgesprächen.
Physiotherapie/Massage: Martin hat sehr konzentriert und gut mitgearbeitet und auch außerhalb der Therapie seine Übungen fortgeführt. Er hat sich in Koordination und Gleichgewicht verbessert. Obwohl in seinen Bewegungen Koordination zu fehlen scheint, ist er im Rehaverlauf immer selbstbewusster geworden und weiß seine inneren und äußeren Stärken gut einzusetzen. Es kam im Laufe der Reha zu Verbesserungen in den Bereichen Körperansteuerung und Koordination. Martin wurde immer geschickter im Umgang mit seinem Körper und immer motivierter sich zu bewegen. **Übungen für zu Hause wurden mit ihm erarbeitet und mitgegeben (weiterführende spielerische Übungen mit dem Ball und Gleichgewichtsübungen)**
Medizinisch/Klinisch: Von Seiten der Nierentransplantation verlief der 4-wöchige Aufenthalt völlig unauffällig.

Die Wiederholung geeigneter stationärer Rehamaßnahmen zum gegebenen Zeitpunkt sollte ins Auge gefasst werden. Erfahrungsgemäß benötigen Familien organtransplantierter Kinder gerade im Entwicklungsalter regelmäßig unterstützende Maßnahmen, um das Rehabilitationsergebnis zu halten bzw. weiter zu verbessern.

Mit freundlichen Grüßen

Prof. Dr. Dr. E. Nagel Ärztlicher Leiter	Prof. Dr. med. O. Mehls Kindernephrologe Stellvert. Ärztl. Leiter	Dr. med. E. Balzar Kindernephrologe Stellvert. Ärztl. Leiter	Dr. med. M. Kerber Rehamediziner

Literaturverzeichnis

Literatur

- Attanasio, M. et al.*: Loss of GLIS2 causes nephronophthisis in humans and mice by increased apoptosis and fibrosis*. In: Nature Genet 39, 2007, S. 1018–1024.
- Bundesausschusses der Ärzte und Krankenkassen: *Kinder-Untersuchungsheft*, o. O. 1995.
- Hildebrandt, Friedhelm / Attanasio, Massimo/ Otto, Edgar: *Nephronophthisis: Disease Mechanisms of a Ciliopathy* In: JASN, January 2009 vol. 20 no. 1 S. 23-35.
- Koch, Karl-Martin : *Nephronophthise-Komplex,* In: *Klinische Nephrologie,* S.453-459
  Hannover: Urban&Fischer Verlag 2000.
- Kuhlmann, Ullrich/Walb, Dieter/Luft, Friedrich C. : *Nephronophthise,Nephronophthisekomplex,* S. 479 + 502 In*: Nephrologie*
  Georg Thieme Verlag, 4. Auflage 2003.
- Omran, H. et al.: *Identification of a new gene locus for adolescent nephronophthisis on chromosome 3q22 in a large venezuelan pedigree*. In: Am. J. Hum. Genet. 66, 2000, S. 118–127.
- Panther, Franziska Ruth: *Mutationsanalyse bei Medullärer Zystischer Nierenerkrankung Typ1*.
  Dissertation, Albert-Ludwigs-Universität Freiburg im Breisgau, 2006.
- Vetsi, Thalia: *Deletions- und Bruchpunktanalyse mittels Southern-Blot-Verfahren bei Familien mit Nephronophthise Typ 1 (NPH1)*.
  Dissertation, Albert-Ludwigs-Universität Freiburg im Breisgau, 2003.
- Waldherr. R. et al.: *The nephronophthisis complex: a clinicopathologic study in children.* In: *Virchows Arch Pathol Anat* 394, 1982, S. 235–254.

Internetquellen

- http://www.medgenetik.de/2000/2000_2_225_Hildebrandt.pdf (16.12.2010)
- http://resources.metapress.com/pdf-preview.axd?code=75154q364437m130&size=largest (http://www.springerlink.com/content/75154q364437m130/) (16.12.2010)
- http://flexikon.doccheck.com/Atrophisch (16.12.2010)
- http://de.wikipedia.org/wiki/Nephronophthise (16.12.2010)
- http://lexikon.freenet.de/NPH-MCKD-Komplex (16.12.2010)
- http://flexikon.doccheck.com/Polyurie (16.12.2010)

- http://flexikon.doccheck.com/Anamnestisch (16.12.2010)
- http://www.chirurgie-portal.de/nuklearmedizin/szintigraphie-der-nieren.html (16.12.2010)
- http://www.info-dialyse.de/behandlung/haemo_grundlagen.php (16.12.2010)
- http://de.wikipedia.org/wiki/Proximal (16.12.2010)
- http://www.textlog.de/36894.html (16.12.2010)
- http://flexikon.doccheck.com/Polydipsie (16.12.2010)
- http://de.wikipedia.org/wiki/Enuresis (16.12.2010)
- http://de.wikipedia.org/wiki/Exsikkose (16.12.2010)
- http://de.wikipedia.org/wiki/An%C3%A4mie (16.12.2010)
- http://de.wikipedia.org/wiki/Renale_Osteodystrophie (16.12.2010
- http://de.wikipedia.org/wiki/In-situ-Hybridisierung#Fluoreszenz-in-situ-Hybridisierung (16.12.2010)
- http://de.wikipedia.org/wiki/Nephron (17.12.2010)
- http://de.wikipedia.org/wiki/Fibrose (17.12.2010)
- http://ghr.nlm.nih.gov/ghr/glossary/haplotypeanalysis (17.12.2010)
- http://de.wikipedia.org/wiki/Centimorgan (17.12.2010)
- http://de.wikipedia.org/wiki/Heterogenie (17.12.2010)
- http://de.wikipedia.org/wiki/Nephrocystin-1 (17.12.2010)
- http://de.wikipedia.org/wiki/Zellpolarit%C3%A4t (17.12.2010)
- http://www.nature.com/ng/journal/v37/n5/abs/ng1552.html (17.12.2010)
- http://de.wikipedia.org/wiki/Isoform (17.12.2010)
- http://www.freidok.uni-freiburg.de/volltexte/1531/ (17.12.2010)
- http://www.springerlink.com/content/r554471h828j8231/ (17.12.2010)
- http://de.wikipedia.org/wiki/R%C3%B6hrenknochen (17.12.2010)
- http://flexikon.doccheck.com/Zerebell%C3%A4re_Ataxie (17.12.2010)
- http://de.wikipedia.org/wiki/Retinopathia_pigmentosa (17.12.2010)
- http://de.wikipedia.org/wiki/Melanine (17.12.2010)
- http://de.wikipedia.org/wiki/Hyperpigmentierung (17.12.2010)
- http://www.wortwarte.de/Archiv/Datum/d091109.html#w7 (17.12.2010)
- http://www.onmeda.de/krankheiten/schielen.html (18.12.2010)
- http://www.st-nikolaus-murnau.de/ (18.12.2010)
- http://www.internisten-im-netz.de/de_kreatinin_1367.html (18.12.2010)
- http://www.internisten-im-netz.de/de_harnstoff_1358.html (18.12.2010)
- http://www.internisten-im-netz.de/de_phosphat_1421.html (18.12.2010)
- http://www.internisten-im-netz.de/de_kalium_1393.html (18.12.2010)
- http://www.mh-hannover.de/umrechnung.html (18.12.2010)
- http://de.wikipedia.org/wiki/Hyperkali%C3%A4mie (18.12.2010)
- http://www.nierenratgeber.de/startseite/lexikon/glossary-detail/ischaemiezeit.html?type=0&cHash=3cfeb2af94553f573abad246a6f9e266 (18.12.2010)
- http://www.aerztezeitung.de/medizin/fachbereiche/chirurgie/article/461241/bessere-ueberwachung-patienten-liesse-lebensdauer-spendernieren-erhoehen.html (18.12.2010)

- http://www.nierenratgeber.de/lebendspende/themen/ethik-organhandel.html (18.12.2010)
- http://www.ederhof.eu/ (18.12.2010)
- http://www.gbe-bund.de/glossar/Praevalenz.html (19.12.2010)
- http://www.enzyklo.de/Begriff/progredient (19.12.2010)
- http://www.textlog.de/15573.html (19.12.2010)
- http://de.wikipedia.org/wiki/Rekurrenz_(Medizin) (19.12.2010)
- http://de.academic.ru/dic.nsf/meyers/63603/Impermeabilit%C3%A4t (19.12.2010)
- http://de.wikipedia.org/wiki/In_vitro (19.12.2010)
- http://www.rehakids.de/phpBB2/ftopic8346.html (19.12.2010)

Bildquellen

- http://jasn.asnjournals.org/content/18/6/1855/F1.large.jpg (18.12.2010)
- http://www.doschdesign.com/produkte/3d/Medical_Details_Kidney.html (18.12.2010)
- http://www.ncbi.nlm.nih.gov/mapview/maps.cgi?taxid=9606&chr=2&query=uid%28-1811870203%2C-2146579555%29&QSTR=4867%5bgene_id%5d&maps=gene_set&cmd=focus (18.12.2010)

Erklärung

Ich erkläre hiermit, dass ich die Facharbeit ohne fremde Hilfe angefertigt und nur die im Literaturverzeichnis angeführten Quellen und Hilfsmittel benützt habe.

Ort: ..... Datum: ..... Unterschrift: .....